

TEAM BASED LEARNING

MODUL

BENJOLAN PADA LIPAT
PAHA



Diberikan pada Mahasiswa Semester IV
Fakultas Kedokteran Unhas

DISUSUN OLEH :
DR. Dr. Ibrahim Labeda SpB-KBD

FAKULTAS KEDOKTERAN
UNIVERSITAS HASANUDDIN
MAKASSAR
2015

TUJUAN PEMBELAJARAN

TUJUAN UMUM

Setelah selesai mempelajari modul ini, mahasiswa diharapkan memahami dan mengerti tentang anatomi dan topografi hernia inguinalis, patologi dan patogenesis hernia inguinalis, mampu menegakkan diagnosis, melakukan penatalaksanaan farmakologis dan non farmakologis, perawatan pasca operasi serta tindakan mengatasi komplikasi.

TUJUAN KHUSUS

1. Mampu menjelaskan anatomi dan topografi hernia inguinalis
2. Mampu menjelaskan patologi dan patogenesis hernia inguinalis
3. Mampu menjelaskan dan menegakkan diagnosis hernia inguinalis
4. Mampu menjelaskan penatalaksanaan pada hernia inguinalis
5. Mampu menjelaskan perawatan pasca operasi pada pasien hernia inguinalis
6. Mampu menjelaskan komplikasi hernia inguinalis

Referensi:

P. Puri, M. Holwarth. Hernias – Inguinal, Umbilical, Epigastric, Femoral and Hydrocele. Dalam Pediatric Surgery. Springer-Verlag Berlin Heidelberg. 2006.

Widjaja, H, Anatomi Abdomen, Jakarta, EGC, 2007,

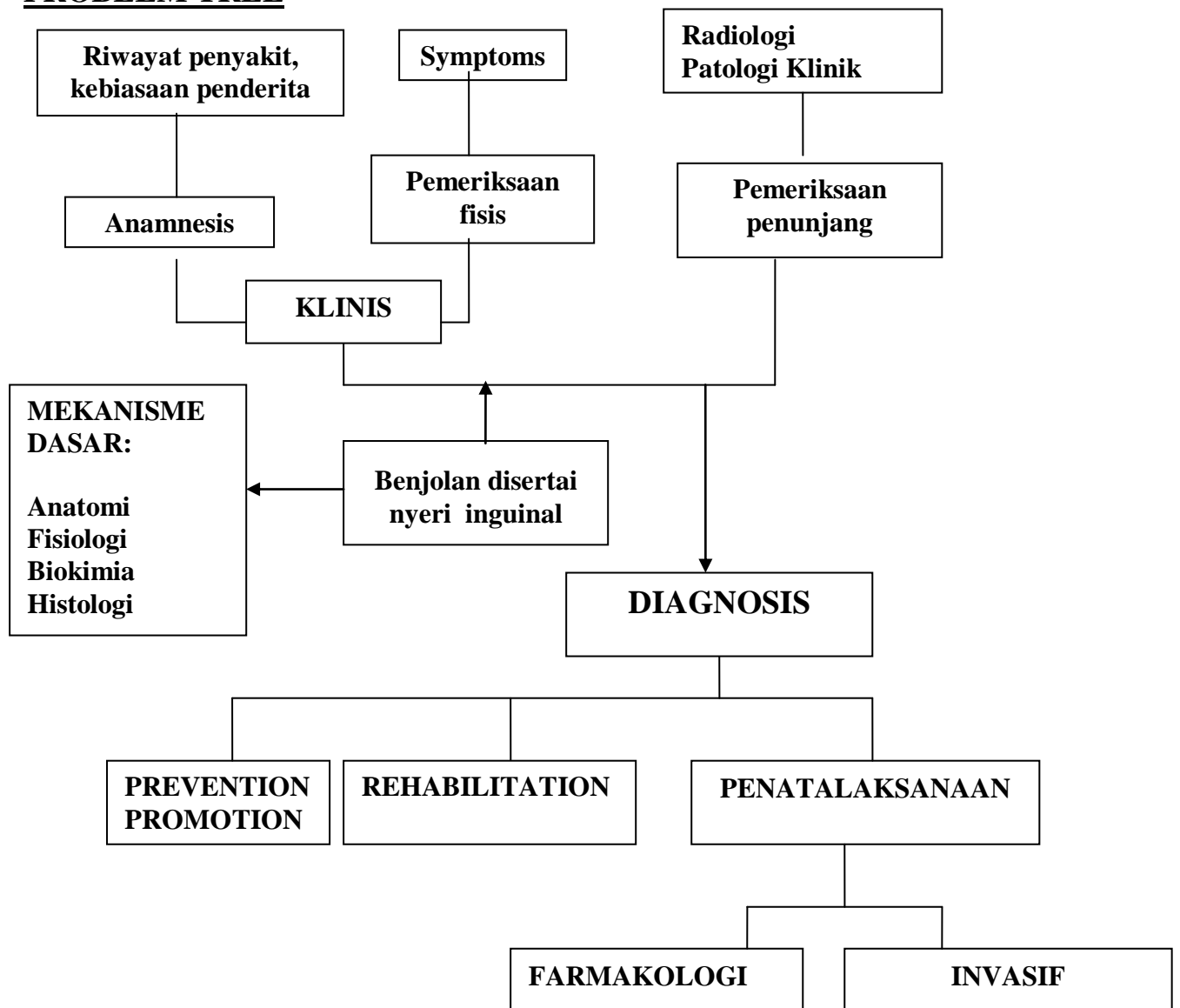
Sjamsuhidayat R, Wim de Jong, 2005, Buku Ajar Ilmu Bedah, Edisi 2, Jakarta, EGC,

Henry MM, Thompson JN, 2005, Principles of Surgery, 2nd edition, Elsevier

Saunders.

McVay, C.B: Pada Davis, L (Ed): Christopher's Text – Book of Surgery, 9th ed. Philadelphia, W.B. Saunders Company, 1968.

PROBLEM TREE



KASUS

SKENARIO :

Seorang laki-laki 35 tahun dibawa ke UGD Rumah Sakit dengan keluhan sakit pada lipatan paha disertai mual dan muntah sejak 1 hari yang lalu

Tugas:

1. Tentukanlah Diagnosis dan Diagnosis Banding yang paling memungkinkan pada kasus di atas!
2. Tentukanlah informasi tambahan yang dibutuhkan untuk menentukan diagnosis dan penatalaksanaan pada kasus di atas!