

**PANDUAN MAHASISWA  
*CLINICAL SKILL LAB (CSL)*  
SISTEM GASTROENTEROHEPATOLOGI**



NAMA :

NIM :

**FAKULTAS KEDOKTERAN  
UNIVERSITAS HASANUDDIN  
MAKASSAR  
2015**

## PENGANTAR

Panduan *clinical skill lab* (CSL) Sistem Gastroenterohepatologi ini terdiri atas 5 (lima) keterampilan utama, yaitu :

1. Anamnesis keluhan utama yang berhubungan dengan Sistem Gastroenterohepatologi dimana penggalan riwayat penyakit sudah lebih spesifik mengarah ke Sistem Gastroenterohepatologi
2. Keterampilan pemeriksaan fisik dan keterampilan diagnostik. Diharapkan setelah selesai mengikuti kegiatan keterampilan klinik ini, mahasiswa mampu melakukan anamnesis lengkap dan pemeriksaan fisik sehubungan sistem ini secara berurutan serta mengetahui keadaan normal ataupun abnormal dari sistem ini.
3. Teknik pemasangan pipa nasogastrik
4. Pemeriksaan rektum (colok dubur)
5. Keterampilan cara membaca foto radiologi yang berkaitan dengan kelainan-kelainan Sistem Gastroenterohepatologi.

Buku panduan ini selain memuat panduan belajar langkah-langkah melakukan anamnesis, pemeriksaan fisik dan keterampilan klinik lain, juga berisi daftar tilik sebagai lembar penilaian dari instruktur terhadap mahasiswa sebagai penilaian akhir serta membantu dalam menilai kemajuan tingkat keterampilan yang dilatih.

Kami ucapkan terima kasih kepada semua pihak yang telah membantu dalam pembuatan dan penyusunan buku panduan ini.

Makassar, September 2015

Koordinator *Clinical Skill Lab* (CSL)

Sistem Gastroenterohepatologi FK UNHAS

## **ANAMNESIS DAN PEMERIKSAAN FISIS SISTEM GASTROENTEROHEPATOLOGI**

### **Pengertian**

Sebelum melakukan pemeriksaan fisik, terlebih dahulu dilakukan komunikasi antara dokter (pemeriksa) dan pasien yang disebut sebagai anamnesis. Kegiatan ini sangat penting sebagai langkah awal yang dapat membantu pemeriksa dalam mengarahkan diagnosis penyakit pasien. Keluhan yang diajukan seorang pasien yang diambil dengan teliti akan banyak membantu menentukan diagnosis dari suatu penyakit. Banyak macam keluhan yang diajukan oleh seorang penderita sistem saluran cerna. Walaupun demikian tidak selalu keluhan-keluhan mengenai perut yang berhubungan dengan kelainan pada saluran cerna, sehingga diperlukan suatu kesabaran dalam mengambil anamnesis dari seorang pasien.

Pemeriksaan fisik gastroenterohepatologi yang dalam hal ini abdomen umumnya sama dengan pemeriksaan fisik secara umum meliputi inspeksi, palpasi, perkusi dan auskultasi, namun banyak dokter lebih memilih auskultasi dahulu sebelum palpasi. Dalam pemeriksaan selanjutnya pada abdomen di samping ditemukan hasil pemeriksaan normal, juga dapat ditemukan kelainan antara lain: distensi abdomen, adanya massa, bunyi peristaltik yang meningkat atau menghilang dan lain-lain.

Di samping anamnesis dan pemeriksaan fisik, keterampilan diagnostik dalam hal ini pemasangan pipa nasogastrik serta pemeriksaan rektum (colok dubur) juga dapat membantu dalam menegakkan diagnosis.

### **Indikasi**

Anamnesis dan pemeriksaan fisik gastroenterohepatologi dilakukan untuk :

1. Mengetahui diagnosis dari seorang pasien
2. Membantu dokter dalam melakukan tindakan selanjutnya pada pasien
3. Mengetahui perkembangan serta kemajuan terapi pada pasien
4. Digunakan sebagai standar pelayanan dalam memberikan pelayanan paripurna terhadap pasien

## **Tujuan pembelajaran**

### Tujuan Umum :

Setelah kegiatan ini mahasiswa mampu melakukan anamnesis lengkap dan pemeriksaan fisik gastroenterohepatologi secara berurutan dan mampu mengetahui keadaan normal dan abnormal pada sistem tersebut.

### Tujuan Khusus :

Setelah kegiatan ini mahasiswa mampu :

1. Melakukan komunikasi/anamnesis dengan pasien secara lengkap
2. Mempersiapkan pasien dalam rangka pemeriksaan fisik
3. Melakukan pemeriksaan inspeksi, auskultasi, palpasi dan perkusi secara terperinci
4. Melakukan pemeriksaan sesuai prosedur yang ada
5. Mengenal dan menentukan berbagai bentuk dan bunyi abnormal dari abdomen

### **Media dan alat bantu pembelajaran :**

- Daftar panduan belajar anamnesis dan pemeriksaan fisik gastroenterohepatologi
- Stetoskop, *handscoen* (sarung tangan), pipa nasogastrik
- Jelly, lap, sabun dan wastafel (air mengalir) untuk simulasi mencuci tangan
- Status penderita, pena
- Audio-visual

### **Metode pembelajaran :**

1. Demonstrasi sesuai dengan daftar panduan belajar
2. Ceramah
3. Diskusi
4. Partisipasi aktif dalam *skill lab* (simulasi)
5. Evaluasi melalui *check list* / daftar tilik dengan sistem skor

## Deskripsi Kegiatan

| Kegiatan                       | Waktu    | Deskripsi  |
|--------------------------------|----------|--|
| 1. Pengantar                   | 5 menit  | Pengantar  |
| 2. Bermain peran tanya & jawab | 30 menit | <ol style="list-style-type: none"><li>1. Mengatur posisi duduk mahasiswa</li><li>2. Dua orang instruktur, 1 sebagai dokter &amp; 1 sebagai pasien memberikan contoh bagaimana cara melakukan anamnesa lengkap<br/>Mahasiswa menyimak/mengamati</li><li>3. Memberikan kesempatan kepada mahasiswa untuk bertanya dan instruktur memberikan penjelasan tentang aspek-aspek yang penting</li><li>4. Kegiatan dilanjutkan dengan pemeriksaan fisik pada manikin atau probandus</li><li>5. Mahasiswa dapat memperhatikan dan menanyakan hal-hal yang belum dimengerti dan instruktur menanggapi</li></ol> |

|   |           |   |
|---|-----------|---|
| 3. Praktek bermain peran dengan umpan balik | 100 menit | <ol style="list-style-type: none"> <li>1. Mahasiswa dibagi menjadi pasangan-pasangan. Seorang mentor diperlukan untuk mengamati 2 pasang</li> <li>2. Setiap pasangan berpraktek, 1 orang sebagai dokter (pemeriksa) dan 1 orang sebagai pasien secara serentak</li> <li>3. Mentor memberikan tema khusus atau keluhan utama kepada pasien dan selanjutnya akan ditanyakan oleh si pemeriksa (dokter)</li> <li>4. Mentor berkeliling di antara mahasiswa dan melakukan supervisi menggunakan daftar tilik</li> <li>5. Setiap mahasiswa paling sedikit berlatih 1 kali</li> </ol> |
| 4. Curah pendapat / diskusi                 | 15 menit  | <ol style="list-style-type: none"> <li>1. Curah pendapat/diskusi : apa yang dirasakan mudah atau sulit ?<br/>Menanyakan bagaimana perasaan mahasiswa yang berperan sebagai pasien. Apa yang dilakukan oleh dokter agar pasien merasa nyaman?</li> <li>2. Instruktur menyimpulkan dengan menjawab pertanyaan terakhir dan memperjelas hal-hal yang masih belum dimengerti</li> </ol>   |
| Total waktu                                 | 150 menit |   |

**PENUNTUN BELAJAR  
SISTEM GASTROENTEROHEPATOLOGI**

( Digunakan oleh Peserta )

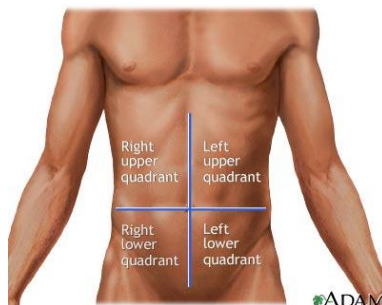
Beri nilai untuk setiap langkah klinik dengan menggunakan kriteria sebagai berikut :

1. **Perlu perbaikan** : langkah-langkah tidak dilakukan dengan benar dan tidak sesuai urutannya atau ada langkah yang dihilangkan
2. **Mampu** : Langkah-langkah dilakukan dengan benar dan sesuai dengan urutannya, tetapi tidak efisien
3. **Mahir** : Langkah-langkah dilakukan benar, sesuai dengan urutannya dan efisien

TS (Tidak Sesuai) : Langkah tidak perlu dikerjakan karena tidak sesuai dengan keadaan

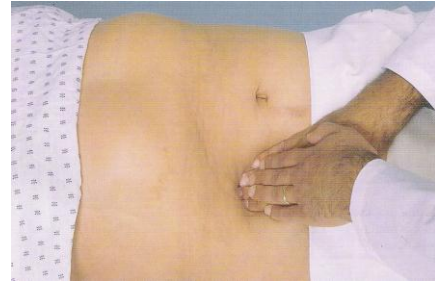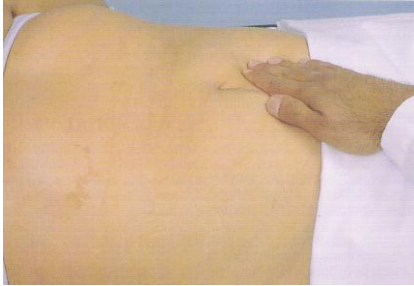| NO.                               | LANGKAH / KEGIATAN   | KASUS |   |   |
|-----------------------------------|--|-------|---|---|
|                                   |  | 1     | 2 | 3 |
| <b>A. ANAMNESIS KELUHAN UTAMA</b> |  |       |   |   |
| 1.                                | Ucapkan salam, pemeriksa berdiri & melakukan jabat tangan                                  |       |   |   |
| 2.                                | Persilahkan duduk  |       |   |   |
| 3.                                | Ciptakan suasana membantu dan menyenangkan   |       |   |   |
| 4.                                | Tanyakan identitas : nama, umur, alamat, pekerjaan   |       |   |   |
| 5.                                | Tanyakan keluhan utama dan riwayat penyakit saat ini (tergantung skenario masing-masing) : |       |   |   |
|                                   | - onset (sejak kapan) dan durasi (berapa lama) faktor2 yg mengurangi-menambah keluhan      |       |   |   |
|                                   | - beratnya dan bagian/regio apa saja yg berhubungan dgn keluhan                            |       |   |   |
|                                   | - gejala lain yang berhubungan   |       |   |   |
| 6.                                | Menggali riwayat pasien  |       |   |   |
|                                   | - Riwayat kebiasaan hidup : makanan & minuman, obat2an, penyakit                           |       |   |   |
|                                   | - Riwayat penyakit dahulu, riwayat penyakit di keluarga                                    |       |   |   |

| <b>B. PEMERIKSAAN FISIK GASTROENTEROHEPATOLOGI</b> |  | <b>0</b> | <b>1</b> | <b>2</b> |
|--|--|----------|----------|----------|
| <b>Inspeksi</b>                                    |  |          |          |          |
| 1.   | Baringkan pasien dengan posisi supine, dengan sumber cahaya meliputi kaki sampai kepala, atau meliputi abdomen   |          |          |          |
| 2.   | Berdiri di sisi kanan pasien, usahakan pemeriksa dapat melihat abdomen pasien dengan jelas dan tanpa halangan  |          |          |          |
| 3.   | Periksa rambut, konjungtiva, sklera dan kulit  |          |          |          |
| 4.   | Inspeksi kontur abdomen normal atau abnormal   |          |          |          |
| 5.   | Bila tampak distensi abdomen, evaluasi apakah karena obesitas, timpanitis (adanya udara atau gas yg berlebihan), asites, kehamilan, feses dan neoplasma  |          |          |          |
| 6.   | Lihat penampakan abnormal dipermukaan abdomen seperti : jaringan parut (skar), kongesti vena (hipertensi vena porta, caput medusae) penampakan peristaltik (obstruksi pilorus, obstruksi usus halus-kolon) atau adanya massa abdomen   |          |          |          |
| <b>Auskultasi</b>                                  |  |          |          |          |
| 1.   | Penderita diminta rileks dan bernafas normal   |          |          |          |
| 2.   | Letakkan membran atau bel stetoskop (bila kurang jelas) di atas mid-abdomen (umbilikus) atau dibawah umbilikus dan diatas suprabupik   |          |          |          |
| 3.   | Dengarkan peristaltik/bising usus (seperti suara bila perut lapar atau melilit), bila tidak segera terdengar, lanjutkan mendengar selama 5 menit   |          |          |          |
| 4.   | Tentukan normal atau abnormal berdasarkan timbulnya berapa kali permenit   |          |          |          |
| 5.   | Lakukan evaluasi bising usus pada empat kuadran abdomen dengan benar   |          |          |          |
| 6.   | Bising pembuluh darah abnormal yang dapat ditemukan <ul style="list-style-type: none"> <li>- <i>Hepatic rub</i>: diatas dan di kanan umbilikus seperti bunyi bergerumuh/gesekan telapak tangan yang kuat</li> <li>- <i>Bruit</i> dari karsinoma pankreas di kiri regio epigastrium dan splenic friction <i>rub</i> di lateral kiri abdomen, seperti aliran yang melewati celah sempit, periodik sesuai kontraksi sistolik</li> </ul> |          |          |          |
| 7.   | Catat hasil auskultasi   |          |          |          |

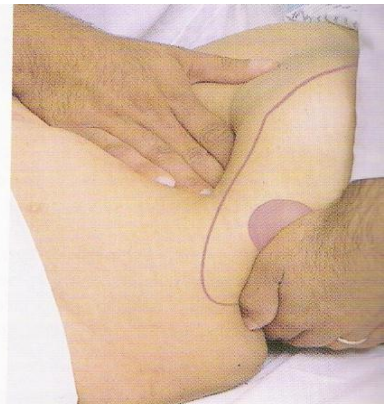
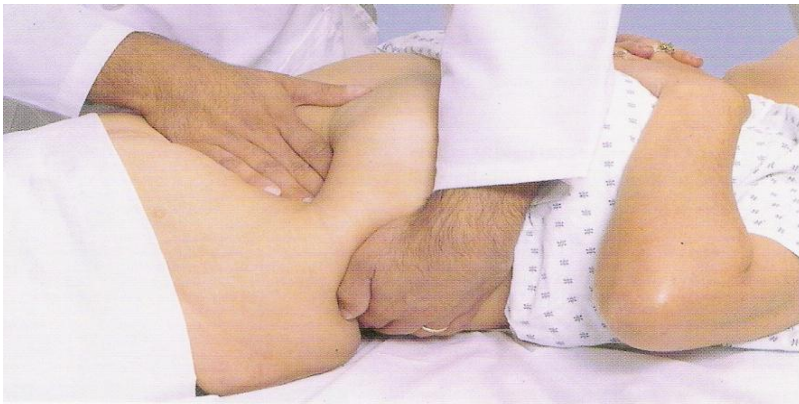

| <b>Palpasi</b> |  |  |  |  |
|----------------|--|--|--|--|
| 1.             | Sebelum palpasi, tangan diusahakan hangat sesuai suhu ruangan/tubuh  |  |  |  |
| 2.             | Pasien diminta menekuk kedua lutut dan bernapas dengan mulut terbuka (bila pasien tampak tegang dan abdomen mengeras agar terjadi relaksasi abdomen)   |  |  |  |
| 3.             | Lakukan percakapan dengan pasien sambil melakukan palpasi  |  |  |  |
| 4.             | Lakukan palpasi ringan dengan tempatkan telapak tangan di abdomen pelan-pelan, adduksikan jari-jari sambil menekan lembut masuk ke dinding abdomen kira-kira 1 cm (kuku jari jangan sampai menusuk dinding abdomen)                            |  |  |  |
|                | Bila nyeri langsung ditemukan saat palpasi, kepala pasien dapat ditinggikan memakai bantal   |  |  |  |
| 5.             | Nilai nyeri tekan atau tidak dengan memperhatikan wajah atau ekspresi pasien   |  |  |  |
| 6.             | Lakukan palpasi dalam cara bimanual, menilai hepar dan limpa (normal tidak teraba), dengan langkah yang sama pada palpasi ringan namun menekan lebih dalam (4-5 cm) naik turun   |  |  |  |
| 8.             | Palpasi limpa ( <u>metode Schuffner &amp; metode Hacket</u> ). Ujung limpa yang teraba di bawah arkus kosta kiri menandakan splenomegali   |  |  |  |
|                | - Tangan kanan dimasukkan di belakang margin kosta kiri pada garis midaksillaris. Tangan kiri ditempatkan dibawah toraks dengan jari-jari aduksi dibawah tulang iga.   |  |  |  |
|                | - Pasien diminta inspirasi dalam, tangan kanan masuk lebih dalam di belakang margin kosta dan dinaikkan, sementara tangan kiri menaikkan costovertebra bagian belakang.  |  |  |  |
|                | - Lakukan beberapa kali sesuai irama inspirasi sambil menempatkan posisi tangan kanan berganti tempat/arah.  |  |  |  |
| 9.             | Palpasi Hepar : nilai permukaan, tepi, ujung dan nyeri tekan hepar.  |  |  |  |
|                | - Tangan kanan dengan jari-jari adduksi dimasukkan mulai di regio kuadran kanan bawah dengan permukaan volar tangan menyentuh permukaan abdomen. Tangan kiri ditempatkan dibawah toraks dengan posisi supinasi                                 |  |  |  |
|                | - Saat inspirasi dalam, tangan kanan digerakkan ke arah superior dan profunda, saat inspirasi akhir tercapai, bersamaan dengan tangan kiri menaikkan area costovertebra kanan. Langkah ini dilakukan sampai dibawah margin tulang rusuk kanan. |  |  |  |

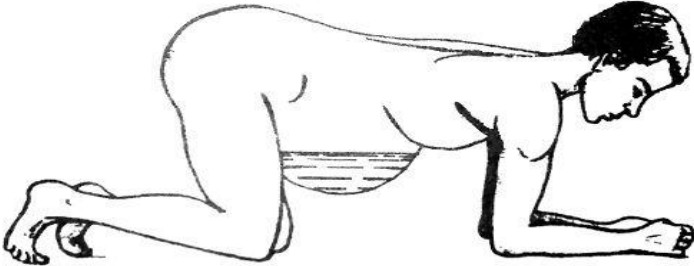
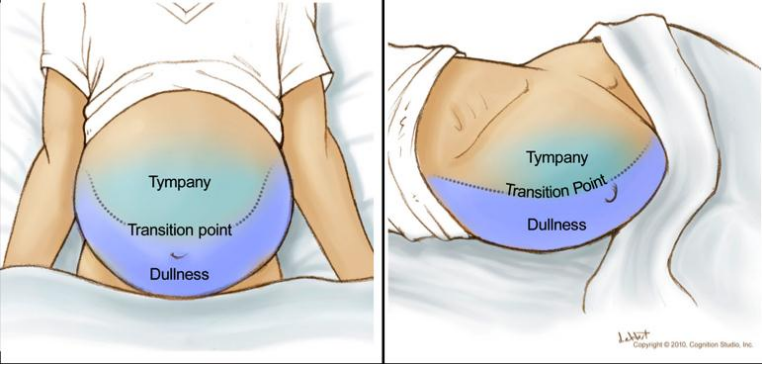
## Metode palpasi



## Palpasi Limpa



|                |  |  |  |  |
|----------------|--|--|--|--|
| 11.            | <p>Abnormal palpasi :</p> <ul style="list-style-type: none"> <li>- <i>Blumberg's sign (+)/ rebound tenderness</i>: terasa sakit jika ditekan ujung jari perlahan-lahan ke dinding abdomen di area kiri bawah, kemudian secara tiba-tiba menarik kembali jari-jari.</li> <li>- <i>Rovsing's sign (+)</i>: terasa sakit jika ditekan di area kiri bawah</li> <li>- <i>Psoas sign (+)</i>: terasa sakit jika tungkai bawah difleksikan ke arah perut</li> <li>- <i>Obturator sign (+)</i> : terasa sakit jika tungkai diangkat ke atas dengan lutut ekstensi</li> </ul> |  |  |  |
| 12.            | Jika massa abdomen ditemukan, nilai : lokasi, ukuran, besar, kekenyalan, mobilitas dan pulsasi   |  |  |  |
| <b>Perkusi</b> |  |  |  |  |
| 1.             | Lakukan perkusi pada ke empat kuadran abdomen  |  |  |  |
| 2.             | Lakukan perkusi batas paru-hepar di garis midklavikula kanan, dimulai dari interkostal II ke bawah   |  |  |  |
| 3.             | Bunyi resonan dada menjadi redup ketika mencapai hepar, bila dilanjutkan ke bawah, bunyi redup berubah menjadi timpani bila perkusi di atas kolon  |  |  |  |
| 4.             | Tentukan lokasi dan ukuran hepar   |  |  |  |

| C. PEMERIKSAAN KHUSUS ASITES   |  | 0 | 1 | 2 |
|--|--|---|---|---|
| 1.   | <p><b>Puddle sign:</b></p> <ul style="list-style-type: none"> <li>- Baringkan pasien dengan <i>prone</i> posisi (siku dan lutut naik/tiarap) selama 5 menit</li> <li>- Letakkan diafragma stetoskop di permukaan tengah bawah perut (tempat pengumpulan cairan terbanyak)</li> <li>- Dengarkan suara yang dibuat oleh jari-jari yang diketukkan pada sisi lateral abdomen</li> <li>- Ketukan dilanjutkan terus sambil stetoskop digerakkan menjauhi pemeriksa</li> <li>- Bila pinggir dari kumpulan (<i>puddle</i>) cairan dicapai, intensitas suara ketukan akan lebih keras</li> </ul> |   |   |   |
|    |  |   |   |   |
| 2.   | <p><b>Shifting dullness</b></p> <ul style="list-style-type: none"> <li>- Perkusi mulai daerah mid-abdomen ke arah lateral, tentukan batas bunyi timpani dan redup</li> <li>- Minta pasien berbaring pada posisi lateral</li> <li>- Ascites (+) bila terjadi perubahan bunyi dari timpani ke redup pada lokasi yang sama</li> </ul>   |   |   |   |
|  |  |   |   |   |

## PEMASANGAN PIPA NASOGASTRIK (*NASOGASTRIC TUBE/NGT*)

### **Pengertian**

Pemasangan Pipa Nasogastrik (NGT) adalah prosedur memasukkan pipa panjang yang terbuat dari polyurethane atau silicone melalui hidung, esofagus sampai ke dalam lambung dengan indikasi tertentu. Sangat penting bagi mahasiswa kedokteran untuk mengetahui cara pemasangan pipa NGT dan mengetahui pipa NGT tersebut sudah masuk dengan benar pada tempatnya.

### **Indikasi**

Ada 3 indikasi utama pemasangan NGT :

1. Dekompresi isi lambung
  - Mengeluarkan cairan lambung pada pasien ileus obstruktif/ileus paralitik peritonitis dan pankreatitis akut.
  - Perdarahan saluran cerna bagian atas untuk bilas lambung (mengeluarkan cairan lambung)
2. Memasukkan Cairan/Makanan ( Feeding, Lavage Lambung)
  - Pasien tidak dapat menelan oleh karena berbagai sebab
  - Lavage lambung pada kasus keracunan
3. Diagnostik
  - Membantu diagnosis dengan analisa cairan isi lambung.

### **Kontraindikasi**

Kontraindikasi pemasangan NGT meliputi:

1. Pasien dengan maxillofacial injury atau fraktur basis cranii fossa anterior. Pemasangan NGT melalui nasal berpotensi untuk misplacement NGT melalui fossa cribiformis, menyebabkan penetrasi ke intrakranial
2. Pasien dengan riwayat striktur esofagus dan varises esofagus.
3. Pasien dengan tumor esofagus

### **Komplikasi**

Komplikasi yang dapat terjadi akibat pemasangan NGT:

1. Iritasi hidung, sinusitis, epistaksis, rhinorrhea, fistula esophagotracheal akibat pemasangan NGT jangka lama.
2. Pneumonia Aspirasi.
3. Hypoxia, cyanosis, atau respiratory arrest akibat tracheal intubation

**Tujuan Pembelajaran:****Tujuan Umum:**

Setelah mengikuti kegiatan ini mahasiswa mampu melakukan pemasangan NGT secara benar.

**Tujuan Khusus:**

Setelah kegiatan ini mahasiswa mampu:

1. Mengetahui indikasi dan kontraindikasi pemasangan NGT.
2. Mempersiapkan alat dan bahan untuk pemasangan NGT
3. Melakukan pemasangan NGT sesuai dengan prosedur.

**Media dan alat bantu pembelajaran :**

- Daftar panduan belajar Pemasangan NGT.
- Stetoskop, *handscoen* (sarung tangan), pipa nasogastrik
- Jelly, lap, sabun dan wastafel (air mengalir) untuk simulasi mencuci tangan
- Audio-visual

**Metode pembelajaran :**

1. Demonstrasi sesuai dengan daftar panduan belajar
2. Ceramah
3. Diskusi
4. Partisipasi aktif dalam *skill lab* (simulasi)
5. Evaluasi melalui *check list* / daftar tilik dengan sistem skor

**Bahan dan Alat**

- Handscoen
- Selang nasogastrik (Nasogastric tube)
- Jeli silokain atau K-Y jelly
- Stetoscope
- Spoit 10 cc
- Non-allergenic tape
- Curved Basin
- Suction

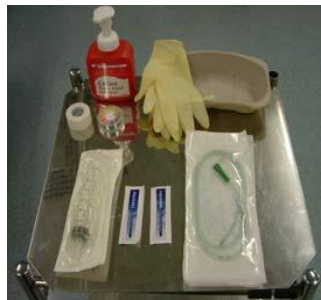## Deskripsi Kegiatan

| <b>Kegiatan</b>                             | <b>Waktu</b> | <b>Deskripsi</b>   |
|---|--------------|--|
| 1. Pengantar                                | 5 menit      | Pengantar  |
| 2. Demonstrasi oleh Instruktur              | 30 menit     | <ol style="list-style-type: none"><li>1. Mengatur posisi duduk mahasiswa</li><li>2. Instruktur memberikan contoh bagaimana cara melakukan Pemasangan NGT dan Colok dubur (Rectal toucher)</li><li>3. Mahasiswa menyimak/mengamati</li><li>4. Memberikan kesempatan kepada mahasiswa untuk bertanya dan instruktur memberikan penjelasan tentang aspek-aspek yang penting</li><li>5. Mahasiswa dapat menanyakan hal-hal yang belum dimengerti dan instruktur menanggapi</li></ol> |
| 3. Praktek bermain peran dengan umpan balik | 100 menit    | <ol style="list-style-type: none"><li>1. Mahasiswa berpraktek melakukan pemasangan NGT dan Colok dubur (rectal toucher) secara serentak</li><li>2. Mentor berkeliling di antara mahasiswa dan melakukan supervisi menggunakan daftar tilik.</li><li>3. Setiap mahasiswa paling sedikit berlatih 1 kali</li></ol>   |

|                             |           |  |
|-----------------------------|-----------|--|
| 4. Curah pendapat / diskusi | 15 menit  | 1. Curah pendapat/diskusi : apa yang dirasakan mudah atau sulit ?<br>2. Instruktur menyimpulkan dengan menjawab pertanyaan dan memperjelas hal-hal yang masih belum dimengerti |
| Total waktu                 | 150 menit |  |

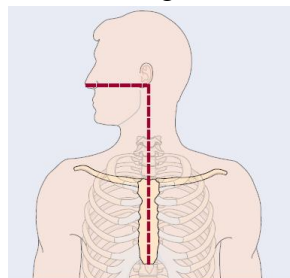
### Prosedur Tindakan

1. Melakukan Informed Consent kepada pasien:
  - a. Menjelaskan indikasi pemasangan NGT sesuai dengan kondisi pasien
  - b. Prosedur pemasangan NGT.
  - c. Meminta persetujuan pasien.
2. Menyiapkan peralatan dan bahan untuk pemasangan NGT.



Gambar 1. Peralatan pemasangan NGT

3. Mencuci tangan dan memakai Personel Protective Equipment ( Handscoen).
4. Memposisikan pasien setengah duduk dengan kepala sedikit di tekuk ke depan (High Fowler) bila pasien sadar.
5. Memposisikan pasien dalam posisi telentang jika pasien tidak sadar.
6. Melakukan pengukuran / perkiraan batas lambung dengan menggunakan NGT, yaitu dari hidung ke telinga, lalu dari telinga ke processus xiphoideus. Menentukan batas panjang NGT yang akan dimasukkan dengan melihat indikator yang pada NGT.



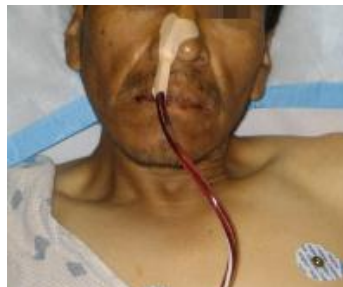Gambar 2. Pengukuran NGT

7. Mengoles NGT dengan K-Y Jelly.
8. Memasukkan NGT melalui hidung secara pelan-pelan sampai mencapai lambung (sampai batas yang telah ditentukan sebelumnya) .
9. Menguji letak NGT apakah sudah sampai lambung dengan menggunakan metode *Whoosh tes* :
  - a. Memasang membran stetoskop setinggi epigastrium kiri.
  - b. Melakukan aspirasi udara dengan spoit 10 cc.
  - c. Memasang spoit 10 cc yang telah berisi udara ke NGT.
  - d. Menyemprotkan udara yang berada di dalam spoit dengan cepat sambil mendengarkan ada tidaknya suara “*whoosh*” pada stetoskop. Jika terdengar suara “*whoosh*” maka NGT telah masuk ke dalam lambung. Jika tidak terdengar maka selang NGT dimasukkan/dikeluarkan beberapa cm. Kemudian dilakukan pengulangan metode “*whoosh*” hingga terdengar suara pada stetoskop.



Gambar 3. Whoosh test

10. Melakukan fiksasi NGT pada hidung dengan menggunakan plester.
11. Menyambungkan NGT dengan botol penampung.
12. Membuka dan membuang handschoen pada tempat sampah medis.
13. Melakukan cuci tangan.



Gambar 2. Fiksasi NGT

**Referensi:**

1. Insertion and Confirmation of position of Nasogastric tubes for adults and children. Northern Health and Social Care Trust. June 2010
2. Policy for the insertion of a Naso-gastric tube in Adults. Birmingham East and North NHS. October 2009.
3. Nasogastric Feeding Tube Placement and Management Resource Manual. Salford Royal NHS Foundation. August 2011.
4. Schwartz Manual of Surgery 8th Edition. The MacGraw-Hill companies, New York, 2006

## **COLOK DUBUR ( *RECTAL TOUCHER/ DIGITAL RECTAL EXAMINATION* )**

### **Pengertian**

Pemeriksaan colok dubur adalah suatu pemeriksaan dengan memasukkan jari telunjuk yang sudah diberi pelicin ke dalam lubang dubur. Pemeriksaan ini membantu klinisi untuk dapat menemukan penyakit-penyakit pada perineum, anus, rektum, prostat, dan kandung kemih.

Pada pemeriksaan colok dubur yang dinilai adalah keadaan perianal, perineum, tonus sfingter ani dan refleks bulbo-kavernosus (BCR), mukosa dan ampulla rekti, serta penonjolan prostat kearah rektum. Pada pemeriksaan perianal dapat dilihat adanya fistula perianal, skin tag, fissura, tumor anus dan hemorrhoid. Dinilai juga keadaan perineum, apakah meradang atau tidak. Penilaian Sfingter ani dilakukan dengan cara merasakan adanya jepitan pada sfingter ani pada saat jari telunjuk dimasukkan lubang anus. Colok dubur juga bertujuan untuk mencari kemungkinan adanya massa di dalam lumen rektum, menilai mukosa dan ampulla rektum serta keadaan prostat.

Pemeriksaan ini menimbulkan rasa tidak nyaman dan menyebabkan kontraksi sfingter ani sehingga dapat menyulitkan pemeriksaan. Oleh karena itu perlu dijelaskan terlebih dahulu kepada pasien tentang pemeriksaan yang akan dilakukan, agar pasien dapat bekerja sama dalam pemeriksaan ini.

### **Indikasi**

Rectal toucher merupakan bagian tak terpisahkan dari pemeriksaan fisik abdomen untuk kasus gastrointestinal, urologi, dan ginekologi. Rectal toucher diindikasikan pada pasien-pasien dengan penyakit atau keluhan sebagai berikut :

- Perdarahan saluran cerna bagian bawah.
- Hemorrhoid, prolaps rekti.
- Ca Recti, Tumor anus
- Ileus Obstruktif dan ileus paralitik.
- Peritonitis.
- BPH & Ca prostat.
- dll

### **Kontraindikasi**

Tidak ada kontraindikasi mutlak untuk melakukan rectal toucher.

Perlu hati-hati saat melakukan rectal toucher pada

- Anak-anak karena pemeriksaan dapat menyebabkan vasovagal syncope.
- Prostatitis, dapat menyebarkan infeksi.
- Hemorrhoid interna grade IV

## **Tujuan Pembelajaran**

### **Tujuan Umum:**

Setelah mengikuti kegiatan ini mahasiswa mampu melakukan pemeriksaan colok dubur secara benar.

### **Tujuan Khusus:**

Setelah kegiatan ini mahasiswa mampu:

1. Mengetahui indikasi dan kontraindikasi pemeriksaan Colok Dubur.
2. Mempersiapkan alat dan bahan untuk pemeriksaan Colok Dubur
3. Melakukan pemeriksaan Colok Dubur sesuai dengan prosedur.

### **Metode pembelajaran :**

1. Demonstrasi sesuai dengan daftar panduan belajar
2. Ceramah
3. Diskusi
4. Partisipasi aktif dalam *skill lab* (simulasi)
5. Evaluasi melalui *check list* / daftar tilik dengan sistem skor

### **Perlengkapan**

- Sarung tangan (handscoen)
- K-Y Jelly

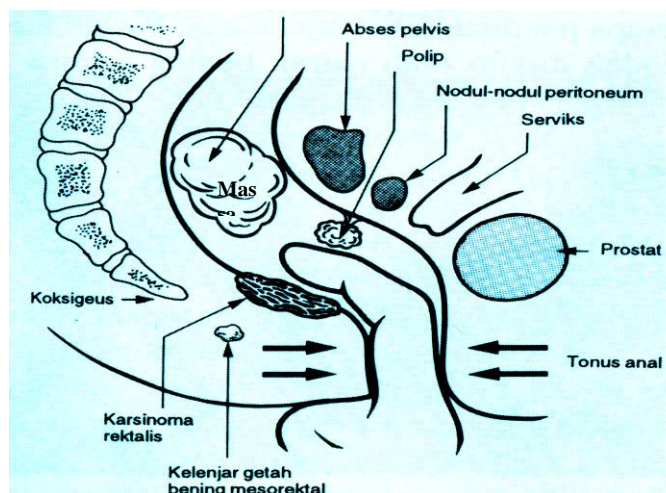
### **Cara pemeriksaan**

- Melakukan Informed Consent dan penjelasan prosedur pemeriksaan.
- Melakukan cuci tangan dan memakai Handscoen.
- Posisi pemeriksa: Berdiri disebelah kanan pasien.
- Posisi pasien: Memposisikan pasien dalam posisi Lithotomi (Berbaring terlentang dalam keadaan rileks, lutut ditekuk  $60^{\circ}$ ), pasien terlebih dahulu disuruh berkemih.
- Pemeriksaan dimulai dengan melakukan inspeksi perianal dan perineum dibawah penerangan yang baik (jika ada hemoroid grade 4, tidak dilakukan RT).
- Pada pemeriksaan perianal dapat dilihat adanya fistula perianal, skin tag, fissura, tumor anus dan hemorrhoid. Dinilai juga keadaan perineum, apakah meradang atau tidak.
- Keadaan tonus sfingter ani diobservasi pada saat istirahat dan kontraksi volunter.
- Penderita diminta untuk “mengejan” seperti pada saat defekasi, untuk memperlihatkan desensus perineal, prolapsus hemoroid atau lesi-lesi yang menonjol seperti prolaps rekti dan tumor.
- Melakukan lubrikasi pada jari telunjuk tangan kanan dengan K-Y jelly dan menyentuh perlahan pinggir anus.

- Memberikan tekanan yang lembut sampai sfingter terbuka kemudian jari dimasukkan lurus ke dalam anus, sambil menilai tonus sfingter ani.
- Mengevaluasi keadaan ampula rekti, apakah normal, dilatasi atau kolaps
- Mengevaluasi mukosa rekti dengan cara memutar jari secara sirkuler, apakah mukosa licin atau berbenjol-benjol, adakah teraba massa tumor atau penonjolan prostat kearah rektum.
- Apabila teraba tumor, maka deskripsikan massa tumor tersebut : intra atau ekstralumen, letak berapa centi dari anal verge, letak pada anterior/posterior atau sirkuler, dan konsistensi tumor.
- Apabila teraba penonjolan prostat: deskripsikan berapa cm penonjolan tersebut, konsistensi, permukaan, sulcus medianus teraba/tidak, pole superior dapat dicapai/tidak.
- Melakukan evaluasi apakah terasa nyeri, kalau terasa nyeri sebutkan posisinya.
- Melepaskan jari telunjuk dari anus
- Memeriksa handscone: apakah ada feses, darah atau lendir?
- Melepaskan handschoen dan membuang ke tempat sampah medis
- Melakukan cuci tangan
- Melaporkan hasil pemeriksaan.
  - Contoh laporan pemeriksaan Rectal Toucher.
 

*Rectal toucher:* Perianal dan perineum tidak meradang, tidak tampak massa tumor, Sfingter ani mencekik, mukosa licin, ampula kosong, tak teraba massa tumor, tak teraba penonjolan prostat kearah rektum, tidak terasa nyeri.

*Handscoen:* Tak ada feses, tak ada darah, tak ada lendir.



Gambar 1. Pemeriksaan colok dubur

**Referensi :**

1. Nicholas J. Talley. *How to Do and Interpret a Rectal Examination in Gastroenterologi*. Am J Gastroenterology 2008;103:820–822.
2. Roslyn Davies. *Clinical Guidelines for Digital Rectal Examination, Manual Removal of Faeces and Insertion of Suppositories /Enemas for Adult Care only*. NHS South Gloucestershire July 2010.
3. Cathy Popadiuk, Madge Pottle, Vernon Curran. *Teaching Digital Rectal Examinations to Medical Students: An Evaluation Study of Teaching Methods*. Academic medicine, vol. 77, no. 11 / november 2002.

## **TEKNIK PENILAIAN FOTO RADIOLOGI GASTROENTEROHEPATOLOGI**

### **1. FOTO BNO**

1. Periksa identitas pasien (nama/umur)
2. Periksa ada tidaknya marker pada foto yang akan dinilai
3. Pasang foto pada light box seolah-olah penderita didepan pemeriksa
4. Lakukan penilaian terhadap distribusi udara dalam abdomen (apakah ada obstruksi, atau udara sampai ke distal).
5. Identifikasi adanya gambaran herring bone, step leader, air fluid level, dan tanda-tanda distensi dari usus (dan adanya udara bebas pada subdiafragma)
6. Perhatikan psoas line kiri dan kanan serta pre peritonid line kiri dan kanan
7. Buat kesimpulan dari gambaran radiologi yang ada.

### **2. FOTO MD (Barium meal)**

1. Periksa identitas pasien (nama/umur)
2. Periksa ada tidaknya marker pada foto yang akan dinilai
3. Pasang foto pada light box seolah-olah penderita didepan pemeriksa
4. Nilai posisi penderita berdasarkan posisi kontras (supine, prone dan erect)
5. Perhatikan mukosa gaster dan duodenum (apakah ada filling defect maupun additional shadow)
6. Buat kesimpulan dari gambaran radiologi yang ada

### **3. FOTO COLON IN LOOP (Barium enema)**

1. Periksa identitas pasien (nama/umur)
2. Periksa ada tidaknya marker pada foto yang akan dinilai
3. Pasang foto pada light box seolah-olah penderita didepan pemeriksa
4. Lakukan terlebih dahulu penilaian foto BNO pasien
5. Perhatikan posisi kontras sampai dimana.
6. Perhatikan mukosa, hanstrasi, incisura dan kaliber lumen colon (apakah ada filling defect, additional shadow)
7. Buat kesimpulan dari gambaran radiologi yang ada