

MANUAL CSL IV  
SISTEM NEUROPSIKIATRI

PEMERIKSAAN FUNGSI SARAF KRANIAL BAGIAN I



PENYUSUN:  
dr. Ashari Bahar, M.Kes, Sp.S, FINS  
dr. Devi Wuysang, M.Si, Sp.S

DEPARTEMEN NEUROLOGI  
FAKULTAS KEDOKTERAN UNIVERSITAS HASANUDDIN  
MAKASSAR  
2014

## PENDAHULUAN

Keterampilan medik adalah keterampilan motorik yang harus dikuasai oleh seorang tenaga medik agar dapat melaksanakan tugasnya dengan sebaik-baiknya. Melalui fasilitas berupa skill lab mahasiswa dapat berlatih keterampilan- keterampilan medik yang mereka perlukan dalam situasi latihan di laboratorium, bukan dalam suasana kontak antara dokter-pasien di rumah sakit. Latihan keterampilan klinik ini mengajar mahasiswa agar dapat berlatih secara trial and error, dapat mengulang-ulang kegiatan atau tindakan yang sama (dengan kadang-kadang melakukan kekeliruan) sampai betul-betul terampil. Keadaan seperti ini hampir tidak mungkin dilakukan pada penderita yang sedang dirawat di rumah sakit.

Apabila keterampilan motorik sudah dikuasai, dilanjutkan dengan latihan yang mengandung unsur emosi. Latihan ini diteruskan sampai menjadi suatu rangkaian keterampilan medik yang kompleks.

Karena mahasiswa telah menguasai keterampilan dalam melakukan penatalaksanaan, rasa percaya diri menjadi lebih besar, dan mahasiswa dapat bersikap lebih baik terhadap pasien, serta mengurangi kendala-kendala emosional antara mahasiswa dengan pasien pada waktu koass harus kontak dengan pasien.

## TATA TERTIB KEGIATAN CSL (CLINICAL SKILL LABORATORY)

### SEBELUM PELATIHAN

Membaca penuntun belajar (manual) keterampilan Klinik Sistem Neuropsikiatri dan bahan bacaan rujukan tentang keterampilan yang akan dilakukan.

### SETELAH PELATIHAN

1. Datang 15 menit sebelum CSL dimulai
2. Wajib mengikuti seluruh kegiatan CSL sesuai dengan jadwal rotasi yang telah ditentukan.
3. Mengenakan jas laboratorium yang bersih dan dikancing rapi pada setiap kegiatan CSL.
4. Memakai atribut / nama yang ditempelkan pada jas laboratorium
5. Berpartisipasi aktif pada semua kegiatan latihan
6. Bagi kegiatan yang menggunakan model memperlakukan model tersebut seperti manusia atau bagian tubuh manusia.
7. Tidak diperkenankan menghilangkan, mengambil atau meminjam tanpa ijin setiap alat / bahan yang ada pada ruang CSL.
8. Setiap selesai kegiatan CSL mahasiswa harus merapikan kembali alat dan bahan yang telah digunakan.
9. Bagi mahasiswa yang kehadirannya kurang dari 100 % maka wajib hadir pada saat review CSL

### PADA SAAT UJIAN CSL

1. Ujian dapat diikuti apabila kehadiran pada kegiatan CSL minimal 100%.
2. Membawa kartu kontrol yang telah ditandatangani oleh koordinator instruktur CSL.
3. Bagi yang tidak ikut ujian karena sakit diwajibkan membawa keterangan bukti diagnosis dari dokter paling lambat 3 hari setelah tanggal sakit.

### SANKSI PELANGGARAN TATA TERTIB CSL

1. Bagi mahasiswa yang mengikuti kegiatan CSL tidak sesuai dengan jadwal rotasinya dianggap tidak hadir.
2. Bagi mahasiswa yang presentase kehadiran CSLnya <100% dari seluruh jumlah tatap muka CSL, maka mahasiswa tidak dapat mengikuti ujian CSL.

## DAFTAR ISI

NEUROLOGI			
CSL	NO.	KETERAMPILAN PEMERIKSAAN FISIK	TINGKAT KETERAMPILAN
II. PEMERIKSAAN FUNGSI SARAF KRANIAL BAGIAN I			
	1	Pemeriksaan indra penciuman	4A
	2	Inspeksi lebar celah palpebra	4A
	3	Inspeksi pupil (ukuran dan bentuk)	4A
	4	Reaksi pupil terhadap cahaya	4A
	5	Reaksi pupil terhadap obyek dekat	4A
	6	Penilaian gerakan bola mata	4A
	7	Penilaian diplopia	4A
	8	Penilaian nistagmus	4A
	9	Refleks kornea	4A
	10	Pemeriksaan funduskopi	4A

## DESKRIPSI KEGIATAN

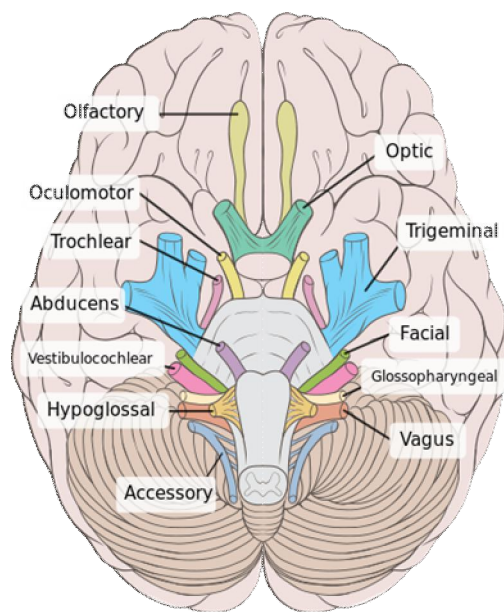
Kegiatan	Waktu	Deskripsi
1. Pengantar	5 menit	Pengantar
2. Bermain Peran Tanya & Jawab	20 menit	<ol style="list-style-type: none"> <li>1. Mengatur posisi duduk mahasiswa</li> <li>2. Dua orang dosen memberikan contoh bagaimana cara melakukan pemeriksaan neurologis. Mahasiswa mengamati peragaan dengan menggunakan Penuntun Belajar.</li> <li>3. Memberikan kesempatan kepada mahasiswa untuk bertanya dan dosen memberikan penjelasan tentang aspek-aspek yang penting</li> </ol>
3. Praktek bermain peran dengan Umpan Balik	70 menit	<ol style="list-style-type: none"> <li>1. Mahasiswa dibagi menjadi pasangan-pasangan. Diperlukan minimal seorang Instruktur untuk mengamati setiap langkah yang dilakukan oleh paling banyak 4 pasangan.</li> <li>2. Setiap pasangan berpraktek melakukan langkah-langkah pemeriksaan neurologis secara serentak</li> <li>3. Instruktur berkeliling diantara mahasiswa dan melakukan supervisi menggunakan check list.</li> <li>4. Instruktur memberikan pertanyaan dan umpan balik kepada setiap pasangan</li> </ol>
4. Curah Pendapat/ Diskusi	10 menit	<ol style="list-style-type: none"> <li>1. Curah Pendapat/Diskusi : Apa yang dirasakan mudah? Apa yang sulit? Menanyakan bagaimana perasaan mahasiswa yang pada saat melakukan pemeriksaan Apa yang dapat dilakukan oleh dokter agar klien merasa lebih nyaman?</li> <li>2. Instruktur membuat kesimpulan dengan menjawab pertanyaan terakhir dan memperjelas hal-hal yang masih belum dimengerti</li> </ol>
Total waktu	105 menit	

## NERVI KRANIALIS

### PENGERTIAN

Nervus Kranialis (saraf kranialis / Nervi Craniales) adalah saraf-saraf yang keluar langsung dari otak dan batang otak. Pada manusia, terdapat 12 pasang Nervus Kranialis, yaitu:

### DASAR TEORI



Gambar 1. Nervi kranialis

Tabel 1. Nervi kranialis dan fungsinya

No.	Name	Sensory, motor, or both	Origin/Target	Function
I	Olfactory	Purely sensory	Telencephalon	Transmits the sense of smell from the nasal cavity. <sup>[13]</sup> Located in the olfactory foramina in the cribriform plate of the ethmoid bone.
II	Optic	Sensory	Retinal ganglion cells	Transmits visual signals from the retina of the eye to the brain. <sup>[14]</sup> Located in the optic canal.

III	Oculomotor	Mainly motor	Anterior aspect of Midbrain	Innervates the levator palpebrae superioris, superior rectus, medial rectus, inferior rectus, and inferior oblique, which collectively perform most eye movements. Also innervates the sphincter pupillae and the muscles of the ciliary body. Located in the superior orbital fissure.
IV	Trochlear	motor	Dorsal aspect of Midbrain	Innervates the superior oblique muscle, which depresses, rotates laterally, and intorts the eyeball. Located in the superior orbital fissure.
V	Trigeminal	Both sensory and motor	Pons	Receives sensation from the face and innervates the muscles of mastication. Located in the; superior orbital fissure (ophthalmic nerve - V <sub>1</sub> ), foramen rotundum (maxillary nerve - V <sub>2</sub> ), foramen ovale (mandibular nerve - V <sub>3</sub> ).
VI	Abducens	Mainly motor	Nuclei lying under the floor of the fourth ventricle Pons	Innervates the lateral rectus, which abducts the eye. Located in the superior orbital fissure.
VII	Facial	Both sensory and motor	Pons (cerebellopontine angle) above olive	Provides motor innervation to the muscles of facial expression, posterior belly of the digastric muscle, stylohyoid muscle, and stapedius muscle. Also receives the special sense of taste from the anterior 2/3 of the tongue and provides secretomotor innervation to the salivary glands (except parotid) and the lacrimal gland. Located in and runs through the internal acoustic canal to the facial canal and exits at the stylomastoid foramen.
VIII	Vestibulocochlear (also <i>auditory, acoustic, or auditory-vestibular</i> )	Mostly sensory	Lateral to CN VII (cerebellopontine angle)	Mediates sensation of sound, rotation, and gravity (essential for balance and movement). More specifically, the vestibular branch carries impulses for equilibrium and the cochlear branch carries impulses for hearing. Located in the internal acoustic canal.
IX	Glossophary	Both sensory	Medulla	Receives taste from the posterior

	ngeal	and motor		1/3 of the tongue, provides secretomotor innervation to the parotid gland, and provides motor innervation to the stylopharyngeus. Some sensation is also relayed to the brain from the palatine tonsils. Located in the jugular foramen. This nerve is involved together with the vagus nerve in the gag reflex.
X	Vagus	Both sensory and motor	Posterolateral sulcus of Medulla	Supplies branchiomotorinnervation to most laryngeal and pharyngeal muscles (except the stylopharyngeus, which is innervated by the glossopharyngeal). Also provides parasympathetic fibers to nearly all thoracic and abdominal viscera down to the splenic flexure. Receives the special sense of taste from the epiglottis. A major function: controls muscles for voice and resonance and the soft palate. Symptoms of damage: dysphagia (swallowing problems), velopharyngeal insufficiency. Located in the jugular foramen. This nerve is involved (together with nerve IX) in the pharyngeal reflex or <i>gag reflex</i> .
XI	Accessory	Mainly motor	Cranial and Spinal Roots	Controls the sternocleidomastoid and trapezius muscles, and overlaps with functions of the vagus nerve (CN X). Symptoms of damage: inability to shrug, weak head movement. Located in the jugular foramen.
xii	Hypoglossal	Mainly motor	Medulla	Provides motor innervation to the muscles of the tongue (except for the <u>palatoglossal muscle</u> , which is innervated by the vagus nerve) and other <u>glossal muscles</u> . Important for <u>swallowing</u> (bolus formation) and <u>speech articulation</u> . Passes through the <u>hypoglossal canal</u> .

#### SASARAN BELAJAR

Setelah mengikuti proses belajar ini mahasiswa diharapkan mampu mengidentifikasi gangguan saraf kranialis, melakukan pemeriksaan dan memberikan interpretasi terhadap hasil pemeriksaan.

#### TUJUAN PEMBELAJARAN

1. Mahasiswa memiliki keterampilan mengenai cara pemeriksaan saraf kranialis (Nervi Craniales).
2. Dapat mengidentifikasi adanya gangguan saraf kranialis dan menentukan lokasi kelainan (diagnosis topis), dan melakukan penanganan ataupun merujuk ke Spesialis bila diperlukan.

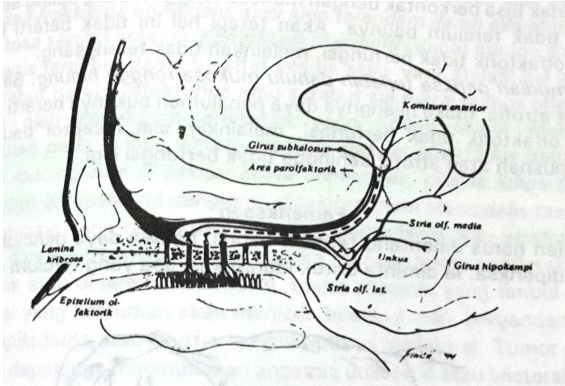
#### MEDIA DAN ALAT BANTU

Penuntun Belajar.


#### STRATEGI DAN CARA PELATIHAN

Demonstrasi kompetensi sesuai dengan Penuntun Belajar.


PENUNTUN PEMBELAJARAN  
KETERAMPILAN PEMERIKSAAN FUNGSI SARAF KRANIALIS

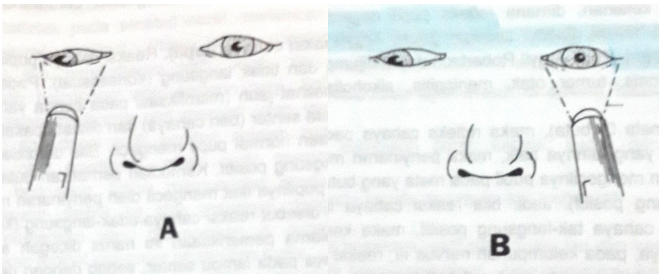
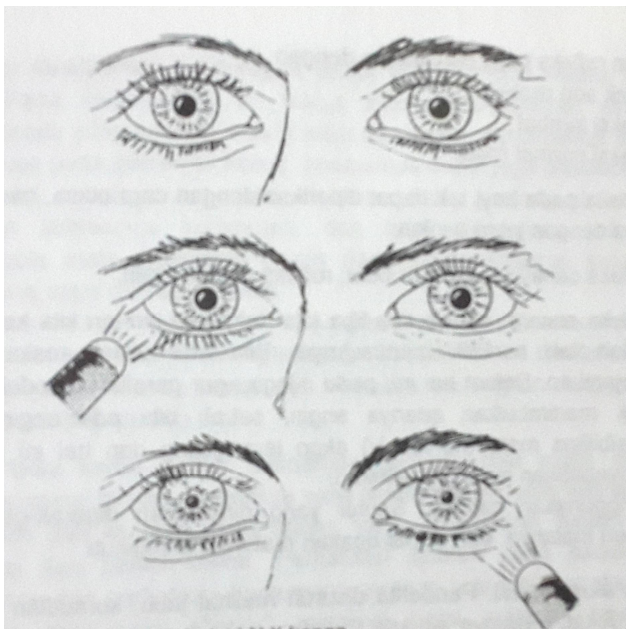
NO	LANGKAH/KEGIATAN	KASUS		
		1	2	3
	<b>I. PEMERIKSAAN INDRA PENCIUMAN (NERVUS KRANIALIS I: NERVUS OLFAKTORIUS)</b>			
1	Menerangkan tujuan pemeriksaan kepada klien. Syarat Pemeriksaan : Tidak ada penyakit intranasal : Meminta penderita duduk atau berbaring, sambil menutup matanya.			
2	Menaruh salah satu bahan/zat di depan salah satu lubang hidung klien sementara lubang hidung yang lain ditutup. Zat pengetes yang digunakan sebaiknya zat yang dikenal sehari-hari, misalnya kopi, teh, tembakau, jeruk.			
3	Meminta klien mencium bahan/zat yang dikenalnya:			
4	ILUSTRASI SEPERTI PADA GAMBAR DI BAWAH:  <div style="text-align: center;">  </div>			

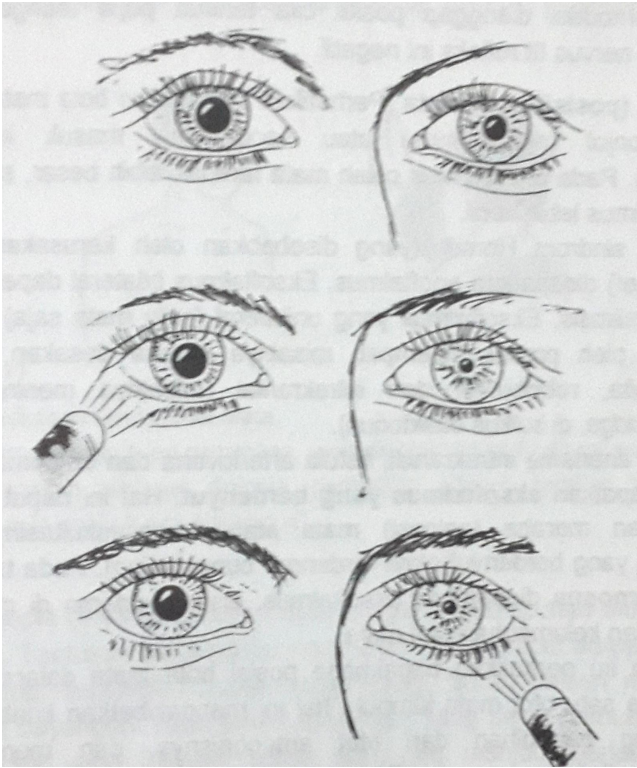
Gambar 1. Saraf olfaktorius

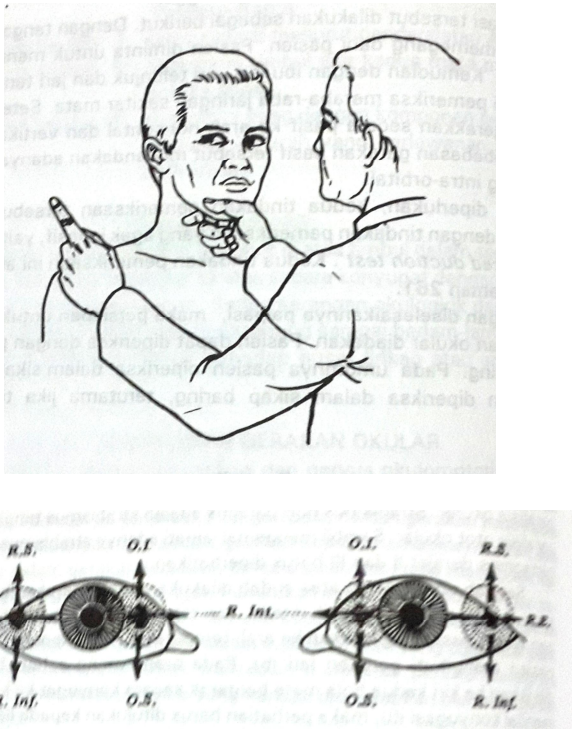
				
	Gambar 2. Teknik pemeriksaan			
	INTERPRETASI:			
	<p>Normosmia: kemampuan menghidu normal, tidak terganggu.</p> <p>Hiposmia: kemampuan menghidu menurun, berkurang.</p> <p>Hiperosmia: meningkatnya kemampuan menghidu, dapat dijumpai pada penderita hiperemesis gravidarum atau pada migren.</p> <p>Parosmia: tidak dapat mengenali bau-bauan, salah hidu.</p> <p>Kakosmia: persepsi adanya bau busuk, padahal tidak ada.</p> <p>Halusinasi penciuman: biasanya berbentuk bau yang tidak sedap, dapat dijumpai pada serangan epilepsi yang berasal dari girus uncinat pada lobus temporal, dan sering disertai gerak mengecap-ngecap (epilepsi jenis parsial kompleks).</p>			
	II. INSPEKSI LEBAR CELAH PALPEBRA (NERVUS KRANIALIS III: NERVUS OKULOMOTORIS)	1	2	3
1	Menerangkan tujuan pemeriksaan kepada klien.			
2	Pada saat melakukan wawancara dengan klien perhatikan mata klien.			
3	Pemeriksa memperhatikan celah mata klien untuk menilai apakah terdapat ptosis (kelopak mata terjatuh, mata tertutup dan tidak dapat dibuka), eksoftalmus dan enoftalmus.			
4	INTERPRETASI:			
	Kelumpuhan nervus III dapat menyebabkan terjadinya ptosis, yaitu kelopak mata terjatuh, mata tertutup, dan			

	<p>tidak dapat dibuka. Hal ini disebabkan oleh kelumpuhan m. Levator palpebrae. Kelumpuhan m. Levator palpebra yang total mudah diketahui, karena kelopak mata sama sekali tidak dapat diangkat, mata tertutup. Pada kelumpuhan ringan pemeriksa dapat membandingkan celah mata; pada sisi yang lumpuh celah mata lebih kecil dan kadang-kadang kita lihat dahi dikerutkan (m. Frontalis) untuk mengkompensasi menurunnya kelopak mata.</p>			
4	<p>Pemeriksa juga dapat menilai kekuatan m.levator palpebrae dengan meminta klien menutup mata, kemudian disuruh untuk membukanya. Waktu klien membuka mata, pemeriksa menahan gerakan ini dengan jalan memegang (menekan enteng) pada kelopak mata. Dengan demikian dapat dinilai kekuatan mengangkat kelopak mata (m. Levator palpebrae). Pada pemeriksaan ini, untuk meniadakan tenaga kompensasi dari m. Frontalis perlu diberi tekanan pada alis mata dengan tangan satu lagi.</p>			
5	INTERPRETASI:			
	Ptoisis dapat dikumpai pada miastenia gravis atau pada sindrom Horner.			
	III. INSPEKSI PUPIL (UKURAN DAN BENTUK) (NERVUS KRANIALIS III: NERVUS OKULOMOTORIS)	1	2	3
1	Menerangkan tujuan pemeriksaan kepada klien.			
2	Perhatikan besarnya pupil pada mata kiri dan kanan, apakah sama (isokor), atau tidak sama (anisokor).			
3	Perhatikan bentuk pupil, apakah bundar dan rata tepinya (normal) atau tidak.			
4	INTERPRETASI:			
	<p>Otot polos yang mengecilkan pupil (pupilokostriktor) disarafi oleh serabut parasimpatis dari nervus III, sedangkan otot yang melebarkan pupil (pupilodilator) disarafi oleh serabut simpatis (torakolumbal) Bila pupil mengecil disebut miosis. Bila membesar (melebar) disebut midriasis. Miosis dapat dijumpai pada waktu tidur, pada tingkat tertentu dari koma, pada iritasi nervus III dan pada kelumpuhan saraf simpatis (sindrom Horner). Midriasis dapat dijumpai pada kelumpuhan nervus III,</p>			

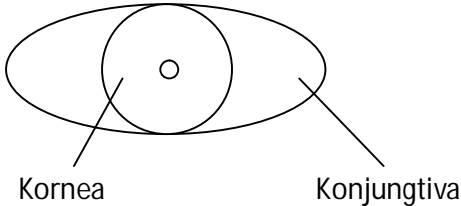
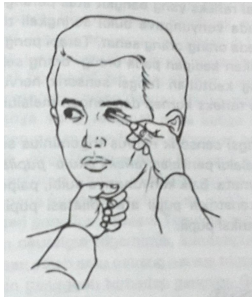
	<p>misalnya oleh desakan tumor atau hematoma dan pada fraktur dasar tulang tengkorak.</p> <p>Obat-obatan seperti homotropin (yang diteteskan ke mata) dan ekstrak beladonna dapat menyebabkan midriasis.</p> <p>Besarnya pupil dipengaruhi oleh banyak faktor, terutama intensitas cahaya. Di dalam gelap pupil lebih lebar dibanding dalam keadaan terang-benderang.</p> <p>Bila pada trauma kapitis didapatkan midriasis pada satu mata (jadi ada anisokori) dan hemiparesis pada sisi kontralateral, maka kemungkinan perdarahan epidural.</p>			
<b>IV. REAKSI PUPIL TERHADAP CAHAYA (NERVUS KRANIALIS II DAN III)</b>				
1	Menerangkan tujuan pemeriksaan kepada klien.			
2	Klien disuruh untuk melihat jauh (menfiksasi pada benda yang jauh letaknya).			
3	Selanjutnya pemeriksa memberi cahaya senter dan dilihat apakah ada reaksi pupil.			
4	<b>INTERPRETASI:</b>			
	Pada keadaan normal pupil mengecil, disebut refleks cahaya langsung positif.			
5	Selanjutnya pemeriksa memperhatikan pula pupil mata yang satu lagi. Apakah pupilnya ikut mengecil oleh penyinaran mata lainnya (kontralateral).			
6	<b>INTERPRETASI:</b>			
	Jika pupilnya ikut mengecil berarti reaksi cahaya tidak langsung positif.			
<b>CONTOH ILUSTRASI SEPERTI PADA GAMBAR DI BAWAH:</b>				
				
<b>Refleks Cahaya Pupil</b>				
<p>A. Pada lesi N. II kanan, refleks cahaya pupil langsung pada mata kanan negatif, dan tidak langsung pada mata kiri negatif.</p> <p>B. Bila mata yang normal (kiri) disinari, refleks pupil langsung positif, dan refleks cahaya tak langsung di kanan positif.</p>				

	INTERPRETASI:			
	<p>Bila visus mata 0 (buta), maka refleksi cahaya pada mata tersebut negatif. Bila mata lainnya baik, maka penyinaran mata yang baik akan menyebabkan mengecilnya pupil pada mata yang buta tersebut (reaksi cahaya tak langsung positif).</p> <p>Jadi bila reaksi cahaya langsung negatif, sedangkan reaksi cahaya tak langsung positif, maka kerusakannya pada nervus II. Sebaliknya pada kelumpuhan nervus III, reaksi cahaya langsung dan tidak langsung ialah negatif</p>			
				
	INTERPRETASI:			
	<p>Pada lesi N. III, didapatkan refleksi pupil negatif. Refleksi cahaya langsung pada mata kanan negatif (A). Demikian juga refleksi tidak langsung (B).</p>			
	<p style="text-align: center;">REAKSI PUPIL PADA LESI N. II KANAN</p> 			

REAKSI PUPIL PADA LESI N. III KANAN				
				
<p>CATATAN :</p> <p>Selama pemeriksaan ini harus dicegah agar klien tidak memfiksasi matanya pada lampu senter, sebab dengan demikian akan ada pula refleks akomodasi yang juga menyebabkan mengecilnya pupil. Oleh karena itu klien harus selalu melihat jauh selama pemeriksaan.</p>				
<p>V. REAKSI PUPIL TERHADAP BENDA DEKAT (NERVUS KRANIALIS III)</p>		1	2	3
1	Menerangkan tujuan pemeriksaan kepada klien.			
2	Klien disuruh untuk melihat jauh.			
3	Kemudian disuruh untuk melihat dekat misalnya jari kita (benda) yang ditempatkan dekat matanya			
4	INTERPRETASI			
<p>Refleks akomodasi dianggap positif bila terlihat pupil mengecil. Pada kelumpuhan nervus III refleks ini negatif.</p>				
<p>VI. PENILAIAN GERAKAN BOLA MATA (NERVUS KRANIALIS III, IV DAN VI)</p>		1	2	3
1	Menerangkan tujuan pemeriksaan kepada klien.			

2	Klien diminta untuk tidur terlentang.			
3	Pemeriksa menempatkan pena atau jari-jari pada posisi vertikal sejauh 50 cm dari mata penderita dalam arah penglihatan sentral.			
4	Tangan yang lain memegang kelopak mata atau dagu klien untuk fiksasi kepala.			
5	Pemeriksa menggerakkan pena secara perlahan ke arah lateral, medial, atas, bawah, dan ke arah yang miring yaitu atas-lateral, bawah-medial, atas-medial dan bawah-lateral.			
6	Perhatikan apakah mata klien dapat mengikuti gerakan itu dan tanyakan apakah klien melihat ganda (diplopia).			
	<p>ILUSTRASI SEPERTI PADA GAMBAR DI BAWAH:</p> 			
	INTERPRETASI:			
	Bila klien tidak dapat menggerakkan mata ke arah lateral, parese m rectus lateralis yang dipersarafi N cranialis VI. Bila klien tidak dapat menggerakkan mata ke arah medial bawah, parese m obliquus superior yang dipersarafi N cranialis IV. Bila klien tidak dapat menggerakkan mata ke arah selain lateral dan medial-bawah, parese N cranialis III.			

VII. PENILAIAN DIPLOPIA (NERVUS KRANIALIS III, IV DAN VI) CATATAN : METODE PEMERIKSAAN = PERGERAKAN BOLA MATA		1	2	3
1	Menerangkan tujuan pemeriksaan kepada klien.			
2	Klien diminta untuk tidur terlentang.			
3	Pemeriksa menempatkan pena atau jari-jari pada posisi vertikal sejauh 50 cm dari mata penderita dalam arah penglihatan sentral.			
4	Tangan yang lain memegang kelopak mata atau dagu klien untuk fiksasi kepala.			
5	Pemeriksa menggerakkan pena secara perlahan ke arah lateral, medial, atas, bawah, dan ke arah yang miring yaitu atas-lateral, bawah-medial, atas-medial dan bawah-lateral.			
6	Perhatikan apakah mata klien dapat mengikuti gerakan itu dan tanyakan apakah klien melihat ganda (diplopia).			
	CATATAN: Diplopia (melihat kembar) dijumpai pada kelumpuhan otot penggerak bola mata. Tentukan pada posisi mana (dari mata) timbul diplopia. Bila satu mata ditutup, bayangan mana yang hilang. Minta klien menunjukkan posisi dari bayangan. Arah posisi bayangan yang salah menunjukkan arah gerakan otot yang lumpuh; jarak bayangan menjadi bertambah besar.			
VIII. PENILAIAN NISTAGMUS		1	2	3
	CATATAN: Pemeriksaan nistagmus dilakukan waktu memeriksa gerakan bola mata. Waktu memeriksa gerak bola mata, harus diperhatikan apakah ada nistagmus. Nistagmus ialah gerakan bolak-balik bola mata yang involunter dan ritmik.			
1	Pada saat melakukan pemeriksaan gerakan bola mata, klien diminta melirik terus ke satu arah (misalnya ke kanan, ke kiri, ke atas dan bawah) selama jangka waktu 5 atau 6 detik.			
2	Jika ada nistagmus hal ini akan terlihat dalam jangka waktu tersebut. Tetapi mata jangan terlalu jauh dilirikkan, sebab hal demikian dapat menimbulkan nistagmus pada orang yang normal (end position nystagmus, nistagmus posisi			

	ujung).			
3	<p>Bila pemeriksa mendapatkan adanya nistagmus, maka harus diperiksa:</p> <ol style="list-style-type: none"> <li>1. Jenis gerakannya</li> <li>2. Bidang gerakannya</li> <li>3. Frekuensinya</li> <li>4. Amplitudonya</li> <li>5. Arah gerakannya</li> <li>6. Derajatnya</li> <li>7. Lamanya</li> </ol>			
IX. PEMERIKSAAN REFLEKS KORNEA		1	2	3
	<p>CATATAN:  Komponen aferen refleks kornea adalah serabut sensorik nervus trigeminus cabang oftalmik dan komponen eferennya adalah serabut nervus facialis yang mensarafi muskulus orbikularis okuli.  Refleks kornea diartikan sebagai refleks yang bangkit atas perangsangan pada kornea bukan pada konjungtiva bulbi.</p>			
1	Menerangkan tujuan pemeriksaan kepada klien.			
2	Klien diminta untuk melirik ke atas atau ke samping menjauh dari pemeriksa supaya mata tidak berkedip pada saat korneanya hendak disentuh dengan kapas.			
3	Perhatikan kedua bola mata			
4	Kemudian dilakukan penggoresan pada daerah kornea			
	<p>ILUSTRASI SEPERTI PADA GAMBAR DI BAWAH:</p> <div style="text-align: center;">  <p>Kornea                      Konjungtiva</p> </div> <div style="text-align: center;">  </div>			

	INTERPRETASI:			
	Refleks kornea langsung adalah refleks kornea dimana perangsangan dan respon yang didapat terjadi pada sisi yang sama, sedangkan pada refleks kornea konsensual diperoleh kedipan mata pada kedua sisi atas perangsangan sesis.			
	X. PEMERIKSAAN FUNDUSKOPI			
	Akan diberikan pengantar khusus			

## PEMERIKSAAN OFTALMOSKOPI/FUNDUSKOPI

### PENGERTIAN

Oftalmoskop/funduskop adalah alat dengan sistem cermin optik untuk melihat anatomi interna dari mata. Ada dua cakram pada oftalmoskop: satu untuk mengatur lubang cahaya (dan filter), dan satu lagi untuk merubah lensa untuk mengoreksi kesalahan refraktif baik dari pemeriksa maupun pasien. Lubang-lubang dan filter-filter yang paling penting adalah lubang kecil, lubang *besar*, dan filter bebas merah. Lubang kecil untuk pupil yang tidak berdilatasi, lubang *besar* untuk pupil yang berdilatasi; dan filter bebas merah menyingkirkan sinar merah dan dirancang untuk melihat pembuluh darah serta perdarahan. Dengan filter ini, retina tampak abu-abu, diskus berwarna putih, makula kuning, dan darah tampak berwarna hitam.

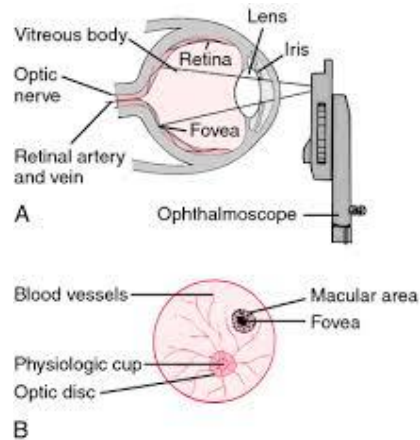


Gambar 1. Oftalmoskop dan bagian-bagiannya

### DASAR TEORI

Saraf-saraf kecil pada retina merasakan sinar dan mengirimkan gelombang saraf kepada saraf optikus, yang akan membawa gelombang saraf tersebut ke otak. Kelainan di sepanjang saraf optikus dan percabangannya, maupun kerusakan pada otak bagian belakang (yang mengolah rangsangan visuil) bisa menyebabkan gangguan penglihatan. Oftalmoskop adalah alat yang memencarkan seberkas sinar kedalam mata, memungkinkan dokter memeriksa retina atau bagian belakang bola mata melalui pupil. Pemeriksaan oftalmoskopi dan penafsiran pemeriksaan hasil pemeriksaan ini merupakan bagian terpenting

dari rangkaian pemeriksaan medik yang komprehensif. Dengan prosedur ini dapat dilihat gejala-gejala yang dapat menunjukkan adanya retina lepas, glaukoma, tekanan darah tinggi, penyakit diabetes melitus, tumor otak dan penyakit-penyakit lain.



Gambar 2. Ilustrasi penafsiran pemeriksaan oftalmoskopi

Pada pemeriksaan oftalmoskopi/funduskopi terdapat beberapa bagian penting yang harus diperhatikan antara lain diskus optikus, pembuluh darah retina dan makula.

#### Inspeksi Diskus Optikus

Daerah yang sangat menyolok dari retina adalah diskus saraf optikus. Diskus tersebut harusnya bulat, dengan batas yang tajam. Batas sisi nasal biasanya agak buram. Diskus berwarna agak merah muda pada orang berkulit terang dan jingga kekuningan pada orang berkulit gelap. Cup adalah bagian diskus yang terletak ditengah, warnanya lebih muda, dan dimasuki oleh retina. Rasio normal *cup-to-disc* bervariasi dari 0,1 sampai 0,5. Pemeriksa harus mengecek kesimetrisan rasio *cup-to-disc* pada kedua mata.

#### Inspeksi Pembuluh Darah Retina

Pembuluh darah diperiksa karena mereka tampak diatas retina. Ukuran arteri adalah dua pertiga sampai empat perlima dari ukuran diameter vena dan mempunyai refleks cahaya yang mencolok. Refleks cahaya adalah refleksi dari cahaya oftalmoskop pada dinding arteri dan normalnya sekitar superempat diameter kolumna darah. Vena memberikan pulsasi spontan 85 % pasien. Pulsasi paling baik terlihat pada vena retina yang memasuki nervus optikus, dimana pulsasi dapat dilihat pada ujungnya. Karena pembuluh darah berjalan menjauhi papil, mereka tampak menyempit. Persilangan arteri dan vena terjadi pada 2 diameter papil dari papil. Dinding pembuluh darah normal tidak terlihat, dengan refleks cahayanya yang tipis. Pada hipertensi, pembuluh darah dapat mempunyai

daerah penyempitan atau spasme setempat atau umum, menyebabkan refleks cahaya menjadi menyempit. Berjalan sesuai dengan waktu, dinding pembuluh darah menebal dan sklerotik, dan terjadi pelebaran refleks cahaya menjadi lebih dari separuh diameter kolumma darah. Refleks cahaya berkembang sebagai gambaran jingga metalik, yang disebut *kawat tembaga*. Bila arteri seperti itu menyilang sebuah vena, akan tampak sepertinya kolumna vena terputus akibat pelebaran, tetapi dinding dapat terlihat. Keadaan ini disebut sebagai *takik arteriovenosa (AV)*. Ikuti pembuluh darah ke empat arah : superior temporal, superior nasal, inferior nasal, dan inferior temporal. Ingatkan untuk menggerakkan kepala dan oftalmoskop sebagai satu kesatuan.

#### Inspeksi Makula

Jika Oftalmoskop tetap setinggi pupil dan digerakkan ke temporal sekitar 2 diameter pupil, makula akan terlihat. Makula tampak sebagai daerah avaskular dengan titik pusat refleksi, yaitu foveo. Jika pemeriksa mengalami kesulitan dalam melihat makula, pasien dapat diperintahkan untuk melihat langsung ke arah cahaya; sehingga foveo dapat terlihat. Filter bebas-merah juga membantu untuk mengetahui lokasi makula.

#### Menggambarkan setiap Lesi Retina

Dalam skrining fundus, pemeriksa mungkin menemukan kelainan. Jika terlihat suatu lesi, warna dan bentuknya penting untuk menentukan penyebabnya. Apakah berwarna merah, hitam, abu-abu atau keputihan/lesi merah biasanya adalah pendarahan. Hal ini paling baik ditentukan lokasinya dengan menggunakan filter hijau dari oftalmoskop. Perdarahan berbentuk linear, atau seperti api, terjadi pada lapisan saraf dari retina, sedangkan perdarahan berbentuk bundar terletak pada lapisan retina yang lebih dalam.

*Lesi hitam* yang berbentuk seperti spikula tulang, berhubungan dengan retinitis pigmentosa. Pada keadaan ini, melanin cenderung untuk melapisi pembuluh darah retina. Lesi berbentuk "donat" sering ditemukan pada korioretinitis yang lama. Lesi berpigmen, meninggi, berbentuk cakram menandakan melanoma. Bercak yang menyebar pada retina seringkali merupakan keadaan degeneratif. Lesi abu-abu, rata, biasanya nevi jinak. Lesi putih dapat tampak sebagai daerah lunak, cotton-wool, atau dapat juga padat. Lesi putih sangat lazim dan sering berkaitan dengan hipertensi atau diabetes. Perbedaan dari lesi-lesi putih di retina.

#### SASARAN BELAJAR

Mahasiswa memiliki pengetahuan dan keterampilan mengenai cara pemeriksaan oftalmoskopi/funduskopi

### SASARAN PEMBELAJARAN

Setelah melakukan latihan keterampilan ini, mahasiswa :

1. Dapat melakukan persiapan alat/bahan dengan benar.
2. Dapat memberikan penjelasan pada klien atau keluarganya tentang apa yang akan dilakukan, alat yang dipakai, bagaimana melakukannya, apa manfaatnya, serta jaminan atas aspek keamanan dan kerahasiaan data klien.
3. Dapat melakukan pemeriksaan funduskopi/optalmoskopi dengan benar dan tepat.

### MEDIA DAN ALAT BANTU

- Penuntun Belajar
- Optalmoskop

### METODE PEMBELAJARAN

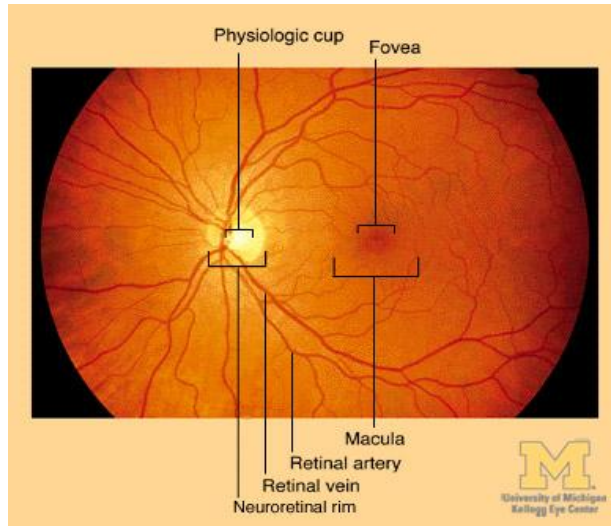
Demonstrasi kompetensi sesuai dengan Penuntun Belajar.

PENUNTUN PEMBELAJARAN  
KETERAMPILAN PEMERIKSAAN OPTALMOSKOPI/FUNDUSKOPI

NO	LANGKAH / KEGIATAN	KASUS		
		1	2	3
1	Jelaskan maksud dan prosedur pemeriksaan			
2	Persiapkan alat untuk pemeriksaan segmen posterior bola mata (direct ophthalmoscope). Ruangan dibuat setengah gelap, penderita diminta melepas kacamata dan pupil dibuat midriasis dengan tetes mata midriatil.			
3	Sesuaikanlah lensa oftalmoskop dengan ukuran kaca mata penderita.			
4	Mata kanan pemeriksa memeriksa mata kanan penderita, mata kiri pemeriksa memeriksa mata kiri penderita.			
5	Jika pemeriksaan menggunakan kaca mata, maka kaca mata harus dilepas supaya dapat melihat retina dengan lebih baik.			
6	Lampu oftalmoskop dinyalakan, lubang dipindahkan ke lubang kecil. Pemeriksa harus memulai dengan dioptri lensa diatur pada angka "0" jika ia tidak menggunakan kaca mata.			
7	Mintalah penderita untuk melihat satu titik di belakang pemeriksa.			
8	Arahkan ke pupil dari jarak 25-30 cm oftalmoskop untuk melihat refleks fundus dengan posisi/cara pegang yang benar. Cahaya harus menyinari pupil. Pantulan sinar berwarna merah, <i>reflex merah</i> , dapat dilihat pada pupil.			
9	Pemeriksaan harus memperhatikan setiap kekeruhan pada kornea atau lensa.			
10	Periksa secara seksama dengan perlahan maju mendekati penderita kurang lebih 5 cm.			
11	Sesuaikan fokus dengan mengatur ukuran lensa pada oftalmoskop.			
12	Jika sudah terjadi kontak dengan retina pasien, maka akan terlihat papil saraf optikus atau pembuluh darah, dengan memutar roda diopter dengan jari telunjuk, pemeriksa akan bisa melihat struktur ini dengan focus yang tajam.			
13	Amati secara sistematis struktur retina dimulai dari papil N. optik, arteri dan vena retina sentral, area			

	makula, dan retina perifer.			
14	Pemeriksaan dilakukan pada kedua mata			
15	Catatlah hasil yang didapat dalam status penderita			
	<p>ILUSTRASI SEPERTI PADA GAMBAR DI BAWAH:</p> <p>The diagram illustrates the technique for indirect ophthalmoscopy. It is divided into two parts:</p> <ul style="list-style-type: none"> <li><b>Top part:</b> Shows a patient and an examiner. The patient's eye is tilted 15 degrees upwards. The examiner's eye is tilted 15 degrees downwards. The examiner is using an ophthalmoscope to view the patient's eye.</li> <li><b>Bottom part:</b> Shows a cross-section of the eye through the horizontal plane. The macula is labeled. The examiner's eye is tilted 15 degrees downwards to view the macula.</li> </ul>			

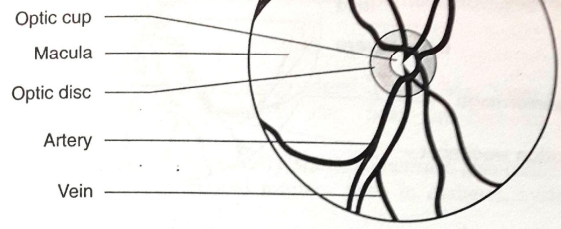
INTERPRETASI :



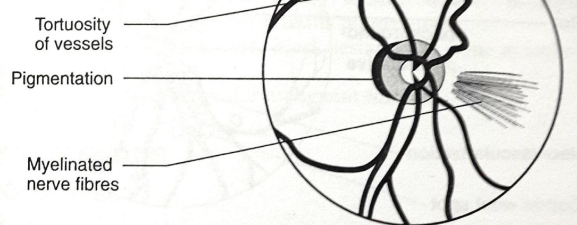
Normal

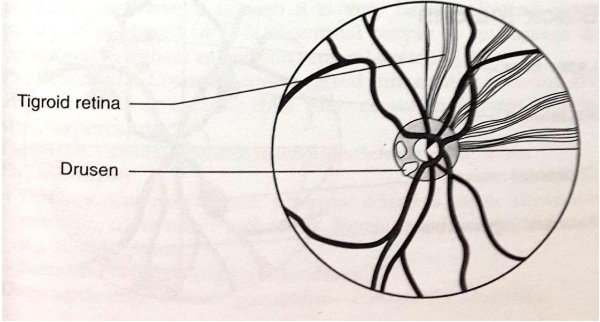
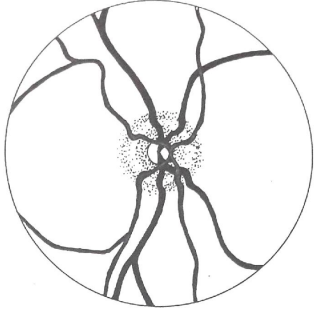
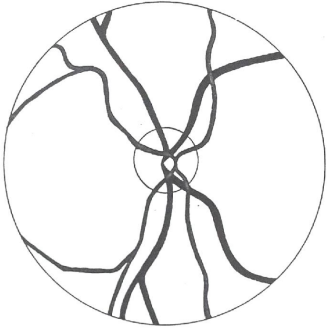
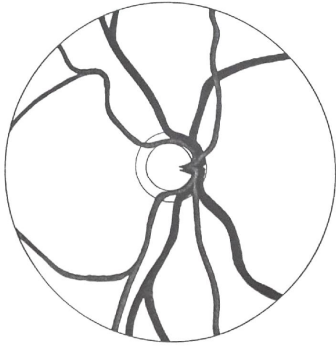
ILUSTRASI HASIL OFTALMOSKOPI LAIN SEPERTI PADA GAMBAR DI BAWAH:

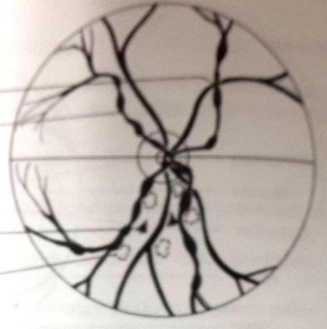
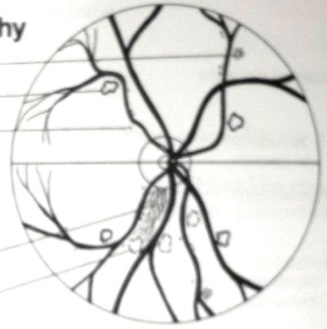
Normal



Normal variants



	 <p>Tigroid retina</p> <p>Drusen</p>			
	<p><b>Papilloedema</b></p>  <p><b>Optic atrophy</b></p>  <p><b>Glaucoma</b></p> 			

	<p><b>Hypertensive retinopathy</b></p> <p>A.V. nipping</p> <p>Variable calibre</p> <p>Haemorrhage</p> <p>Cotton wool spot</p> <p>mild</p> <p>more severe</p> 			
	<p><b>Diabetic retinopathy</b></p> <p>Blot</p> <p>Hard exudate</p> <p>Dot</p> <p>Neo-vascularization</p> <p>Cotton wool spot</p> <p>background proliferative</p> 			
	<p><b>Black lesions</b></p> <p>Laser scar</p> <p>Melanoma</p> <p>Choroidal naevus</p> <p>Retinitis pigmentosa</p> 