

BAHAN AJAR II
TUMOR SEKUNDER

Nama Mata Kuliah/Bobot SKS	: Sistem Neuropsikiatri / 8 SKS
Standar Kompetensi	: area kompetensi 5: landasan ilmiah kedokteran
Kompetensi Dasar	: menerapkan ilmu kedokteran klinik pada sistem neuropsikiatri
Indikator	: menegakkan diagnosis dan melakukan penatalaksanaan awal sebelum dirujuk sebagai kasus emergensi
Level Kompetensi	: 2
Alokasi Waktu	: 1 x 50 menit

1. Tujuan Instruksional Umum (TIU) :

Mampu mengenali dan mendiagnosis penyakit tumor sistem saraf pusat serta melakukan penanganan sesuai dengan tingkat kompetensi yang ditentukan, dan melakukan rujukan bila perlu.

2. Tujuan Instruksional Khusus (TIK) :

- a. Mampu menyebutkan patogenesis terjadinya tumor primer
- b. Mampu melakukan penapisan / penegakan diagnosis tumor primer
- c. Mampu melakukan promosi kesehatan dan pencegahan tumor primer

Isi Materi;

BAB I

PENDAHULUAN

Tumor susunan saraf pusat ditemukan sebanyak \pm 10% dari neoplasma seluruh tubuh, dengan frekwensi 80% terletak pada intrakranial dan 20% di dalam kanalis spinalis. Di Amerika di dapat 35.000 kasus baru dari tumor intrakranial setiap tahun, sedang menurut Bertelone, tumor primer susunan saraf pusat dijumpai 10% dari seluruh penyakit neurologi yang ditemukan di Rumah Sakit Umum. Di Indonesia data tentang tumor susunan saraf pusat belum dilaporkan. Insiden tumor intrakranial pada anak-anak terbanyak dekade 1, sedang pada dewasa pada usia 30-70 dengan puncak usia 40-65 tahun.^(1, 2)

Penderita tumor intrakranial lebih banyak pada laki-laki (60,74 persen) dibanding perempuan (39,26 persen) dengan kelompok usia terbanyak 51 sampai \geq 60 tahun (31,85 persen); selebihnya terdiri dari berbagai kelompok usia yang bervariasi dari 3 bulan sampai usia 50 tahun. Dari 135 penderita tumor intrakranial, hanya 100 penderita (74,1 persen) yang dioperasi penulisan dan lainnya (26,9 persen) tidak dilakukan operasi karena berbagai alasan, seperti; *inoperable* atau tumor *metastase* (sekunder). Lokasi tumor terbanyak berada di *lobus parietalis* (18,2 persen), sedangkan tumor-tumor lainnya tersebar di beberapa lobus otak, *suprasellar*, *medulla spinalis*, *cerebellum*, *brainstem*, *cerebellopontine angle* dan *multiple*. Dari hasil pemeriksaan Patologi Anatomi (PA), jenis tumor terbanyak yang dijumpai adalah; *Meningioma* (39,26 persen), sisanya terdiri dari berbagai jenis tumor dan lain-lain yang tak dapat ditentukan.⁽¹⁾

Tumor metastase memiliki insidensi yang tinggi, terdiri dari rhabdomyosarcoma, Ewing tumor, Carcinoid, dan yang lainnya. Patofisiologi tumor metastase merupakan suatu kompleks biologis yang berasal dari suatu tumor primer, sel-sel tumor melintasi jaringan, kemudian implantasi pada endotelium kapiler di

beberapa organ. Tumor metastase 80 persen berada di hemisfer cerebri dan 20 persen pada fossa posterior. Kanker pelvis dan kolon memiliki insidensi tertinggi untuk metastase ke fossa posterior. sel-sel tumor dapat menyebar ke tulang kepala, lapisan duramater, jaringan otak, dan ke lapisan kranioeningen (meningeal carcinomatosis). Tulang-tulang spinal merupakan predileksi terbanyak untuk tumor metastase, sehingga menekan medulla spinalis.^{1,2}

Metastasis ke tulang kepala dan duramater dapat muncul karna metastasis yang berasal dari tumor tulang. Hal ini sering terjadi akibat dari tumor prostat dan tumor payudara dengan multiple myeloma. Deposit sekunder sering muncul tanpa metastase ke otak dan mencapai tulang kepala melalui sirkulasi sistemik atau melalui plexus vertebral Batson's, yang merupakan sistem pembuluh darah vena yang berjalan sepanjang columna vertebra yang berasal dari vena pelvis ke sinus venosus yang besar dari tulang kepala.^{1,2}

Sebagian besar tumor mencapai otak melalui penyebaran hematogen. Satu dari tiga kanker penyebab tumor metastase sekunder adalah kanker paru, kanker payudara, dan melanoma. Kanker saluran pencernaan dan kanker ginjal merupakan penyebab berikutnya. Secara keseluruhan tumor metastasis merupakan masa melingkar yang solid, kadang berbentuk seperti cincin, sedikit reaksi glial tetapi memiliki edema vasogenik regional yang banyak.^{1,2}

Gambaran klinis karsinoma metastasis otak adalah kejang, sakit kepala, kelemahan fokal, kelainan mental dan perilaku, ataksia, afasia, dan tanda-tanda peningkatan tekanan intrakranial. Metastasis batang otak paling sering berasal di paru-paru, jarang namun khas, sehingga menimbulkan diplopia, ketidakseimbangan, dan facial palsy. Jarang, timbulnya gejala dari metastase otak relatif tiba-tiba atau bahkan seperti "*stroke like syndrome*".^{1,2}

BAB II

TINJAUAN PUSTAKA

I. DEFINISI

Tumor intrakranial adalah suatu *lesi ekspansif* yang bersifat jinak (*benigna*) ataupun ganas (*maligna*), membentuk massa dalam ruang tengkorak kepala (*intra cranial*) atau di sumsum tulang belakang (*medulla spinalis*). *Neoplasma* pada jaringan otak dan selaputnya dapat berupa tumor primer maupun metastase. Apabila sel-sel tumor berasal dari jaringan otak itu sendiri, disebut tumor intrakranial primer dan bila berasal dari organ-organ lain (*metastase*) seperti ; kanker paru, payudara, prostate, ginjal dan lain-lain, disebut tumor intrakranial sekunder.⁽¹⁾

Tumor metastasis merupakan sel tumor yang lepas dari tumor primer, menelusuri pembuluh limfe, pembuluh darah, kavitas tubuh mencapai lokasi yang tidak berkaitan dengan tumor primer, kemudian tumbuh terus membentuk tumor berjenis sama dengan tumor primer. Metastasis adalah ciri khas tumor ganas.^(1, 3)

Tumor metastasis intrakranial biasa ditemukan ketika seseorang sudah mengalami gejala neurologic dan ditemukan pada pemeriksaan CT scan atau MRI kepala. 10% dari total tumor metastasis intrakranial ditemukan sebelum tumor primer terdiagnosis. Hal ini terjadi ketika seseorang melakukan pemeriksaan MRI untuk suatu pemeriksaan kesehatan dan tumor intrakranial ini ditemukan secara tidak disengaja. Sering kali tumor primer berukuran terlalu kecil untuk dilihat atau menyebabkan suatu gejala sehingga tumor metastasis intrakranial ditemukan terlebih dahulu.⁽⁴⁾

II. EPIDEMIOLOGI

Insiden pertahun tumor primer intrakranial adalah 7,8-12,5/100.000 penduduk, yakni dari 10.000 penduduk, setiap tahun terdapat kurang lebih satu penderita barita baru tumor primer intrakranial. Data dari NCI (National Cancer Institute) tahun 2000, dari pasien kanker 20-40% akhirnya mengalami metastasis ke otak, 60-70%

diantaranya mengalami gejala neurologis. Perbandingan antara tumor otak primer dan tumor otak metastasis adalah 4 banding 1.^(2, 4)

Dua puluh lima persen pasien yang memiliki tumor akan mengalami metastasi ke otak. Sekitar 1,700 di United State mengalami tumor metastasis ke otak. Jalur utama metastasis tumor adalah melalui pembuluh darah (hamtogen). Tidak terdapat system limfatik pada otak, sehingga tidak mungkin terjadi metastasis ke otak melalui jalur ini.^(5, 6)

Kira – kira 20% dari tumor intracranial adalah tumor metastasis. Dan tidak jarang manifestasi serebral timbul sebagai tanda pertama proses neoplasmatik di luar susunan saraf. Tumor metastasis intrakranial paling sering terjadi pada orang dewasa. Angka kejadian tumor metastasis intrakranial sekitar 100.000 – 170.000 per tahun. Suatu penelitian menyatakan bahwa sekitar 10-20% dari tumor metastasis intrakranial merupakan tumor tunggal dan lebih dari 80% adalah tumor multiple intrakranial. Angka kejadian dari tumor metastasis intrakranial meningkat pada usia 45-64 tahun dan lebih tinggi pada usia diatas 65 tahun.^(2, 5, 7)

III. GEJALA KLINIS

Gejala dari tumor metastasis intrakranial sama dengan tumor primer intrakranial dan tergantung dari lokasi tumor tersebut. Sakit kepala dan kejang adalah gejala yang paling sering timbul. Sakit kepala terjadi akibat edema dari kebocoran pembuluh darah dan penekanan dari tumor itu sendiri. Kejang adalah suatu episode singkat yang abnormal dari aktivitas listrik di otak yang disebabkan oleh sebuah tumor intrakranial, operasi, atau perdarahan intrakranial yang mengganggu kegiatan elektrik. Pada saat kegiatan listrik normal, sel saraf di otak berhubungan satu sama lain melalui sinyal listrik yang dikendalikan dengan hati-hati. Pada saat kejang terjadi, aktivitas listrik yang tidak normal terjadi. Hasilnya akan menimbulkan kejang parsial (atau fokal) atau kejang umum.^(4, 7, 8)

Gangguan pada pikiran dan proses berfikir (kognitif) dapat menjadi salah satu gejala tumor metastasis intrakranial. Gangguan kognitif dapat berupa gangguan memori (memori jangka pendek) atau kepribadian dan perubahan perilaku. ⁽⁴⁾

Gangguan dalam motorik dapat berupa kelemahan pada salah satu sisi tubuh, atau ketidak seimbangan pada saat berjalan, hal ini dapat terjadi akibat tumor terdapat pada bagian otak yang mengatur fungsi tersebut. Tumor metastasis pada tulang belakang dapat menyebabkan nyeri punggung, kelemahan atau perubahan sensibilitas pada ekstremitas, kehilangan kontrol bladder. Antara perubahan kognitif dan motorik juga disebabkan oleh edema atau pembengkakan di sekitar tumor. ⁽⁴⁾

Berdasarkan perbedaan lokasi, sifat dan usia pasien tumor intracranial, terjadi perbedaan kecepatan progresi dan keparahan gejala peningkatan tekanan intracranial. Tumor intracranial dapat mendesak dan mendestruksi jaringan otak di sekitarnya, hingga timbul gejala dan tanda neurologis spesifik. Menurut urutan perkembangan desakan setempat terhadap otak, khususnya kekhasan gejala dan tanda fisik awal dapat dibuat diagnosis lokalisasi tumor. ⁽¹⁾

1. Lobus frontal

Pada 60% penderita mengalami perubahan psikis. Didapatkan 50% penderita mengalami epilepsy. Separuh dari padanya secara klinik tidak dapat ditunjukkan adanya gejala fokal. Sebagian serngan diikuti oleh deviasi kepala dan mata ke arah kontralateral tumor. Gejala pyramidal didapatkan pada 70% kasus, berupa hanya paresis fasialis saja, sampai hemiplegic yang komplit. Pada 30% kasus didapatkan gangguan miksi. Ataksia didapatkan pada 40% kasus, dengan tendensi untuk jatuh ke belakang terutama ketika disuruh jalan mundur. Tremor didapatkan pada 15% kasus. Bias homolateral, kontralateral, maupun bilateral. Gangguan penghidu didapatkan pada 15% kasus. Terdapat pada tumor bagian basal. Biasanya terjadi hipertonus, kadang-kadang rigiditas. Bis aberkombinasi dengan reflex genggam bilateral dan katalepsi. Afasia motorik didapatkan pada 20% kasus dengan tumor lobus frontalis kiri. ⁽⁹⁾

2. Lobus temporal

Gangguan psikiatri didapatkan 60% dari kasus, berupa apati, bradipsikisme kadang-kadang moria. Epilepsy terjadi pada 40% kasus. Gangguan piramidalis terdapat pada 40% kasus. Terutama didapatkan paresis N. fasialis tipe supranuklear atau pseudoperifer. Afasia sensorik terdapat pada tumor lobus temporalis kiri, kadang-kadang disertai dengan logorea. Hemianopsia didapatkan pada 71% kasus. Biasanya tipe homonym. Kadang – kadang bias didapatkan hemianopsia traktus atau hemianopsia kuadran.⁽⁹⁾

3. Lobus parietalis

Tumor ini terletak di daerah motorik (girus sentralis anterior), girus sentralis posterior dan daerah dibelakangnya. Epilepsy biasa terjadi dan didominasi oleh epilepsy Jackson. Hemiparesis terdapat pada semua kasus. Hemiparesis yang disertai dengan astereognosia biasanya hipotoni. Kadang-kadang terjadi monoparesis dengan atrofi otot-otot. Gangguan sensibilitas juga bisa terjadi pada tumor ini.⁽⁹⁾

4. Lobus oksipita

Disini terutama didapatkan hemianopsia homonym, walaupun kadang – kadang didapatkan hemiakromatopsia, dan hemianopsia kuadran. Tumor pada lobus kiri bisa memberikan gejala aleksia, gangguan ingatan optic dan gangguan orientasi ruang. Kadang-kadang didapatkan hemiparesis, hemihipestesi disamping hemianopsia.⁽⁹⁾

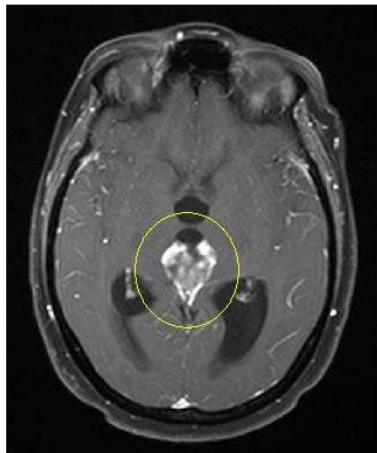
IV. DIAGNOSIS

Tumor metastasis didiagnosis dengan kombinasi dari pemeriksaan neurologis dan teknik pencitraan. Dapat dilakukan lebih dari satu pemeriksaan untuk mendiagnosis yaitu dengan MRI dan CT-Scan, penggunaan kontras memudahkan untuk melihat tumor. Magnetic Resonance Spectrometry (MRS) digunakan untuk

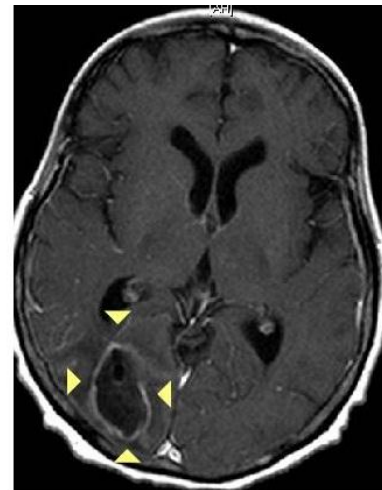
memastikan zat kimia yang terdapat dalam otak. PET (position emission tomography) mendapatkan informasi tentang perubahan metabolisme jaringan, merupakan pencitraan fungsional sel dan jaringan. Aktivitas glikolisis sel kanker lebih tinggi dari sel normal, PET melalui pengukuran tingkat glikolisis jaringan membedakan jaringan tumor dari jaringan normal. PET seluruh tubuh dapat secara cepat menemukan lesi metastasis. Pemeriksaan jaringan tumor dengan menggunakan mikroskop dapat meyakinkan diagnosis patologis. Apabila diagnosis tumor metastasis ditemukan sebelum tumor primer maka dilakukan beberapa pemeriksaan diantaranya pemeriksaan darah, x-ray thorax, atau ct-scan thorax, ct-scan abdomen atau pelvis, body PET scan atau pemeriksaan lain yang dibutuhkan.^(1, 4)

V. JENIS-JENIS TUMOR METASTASIS

1. Tumor metastasis paru



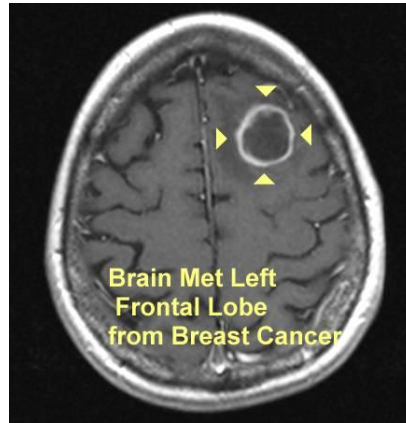
unusual metastases to the midline in the third ventricle, from lung cancer



large cystic brain metastasis from lung cancer

Merupakan jenis tumor yang paling sering pada tumor metastasis pada wanita maupun pria. Tumor otak biasanya ditemukan terlebih dahulu atau pada saat yang sama, atau sesaat setelah ditemukannya tumor primer paru (rata-rata 6-9 bulan). Tumor metastasis intrakranial dari paru biasa tunggal atau soliter.^(4, 5)

2. Tumor metastasis Mamma



Merupakan tumor terbanyak kedua pada tumor metastasis intrakranial pada perempuan. Metastasis ditemukan beberapa tahun setelah ditemukannya tumor mamma (sekitar 2-2,5 tahun). Tapi tidak jarang juga ditemukan pada 5-10 tahun pasca pengobatan. Umumnya ditemukan pada usia muda dan pre menopause pada wanita. Sering ditemukan dua atau lebih tumor metastasis. ^(4, 5)

3. Melanoma metastasis

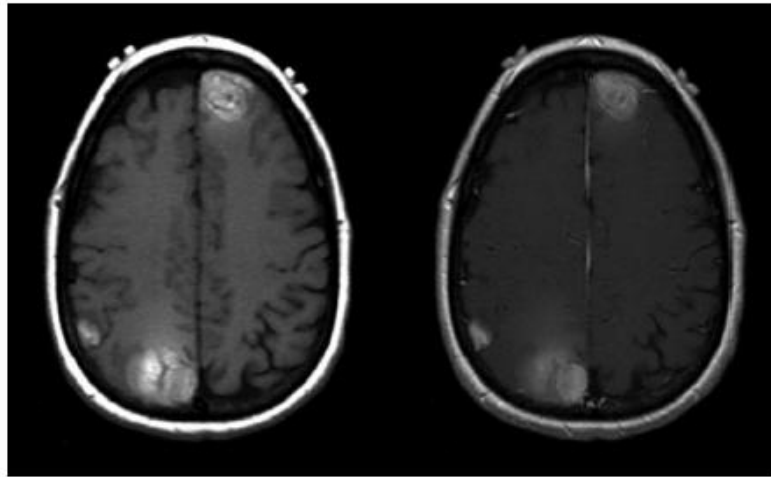


Figure 11-2. Axial precontrast (*left*) and postcontrast (*right*) T1-weighted MR images of a patient with metastatic melanoma. The 2 larger metastases were associated with hemorrhage (subsequently confirmed at the time of surgery). The smaller lesion was deeply melanotic but was without hemorrhage (also confirmed at the time of surgery).

Merupakan tumor metastasis terbanyak kedua pada laki-laki. Tumor tersebut dapat bermetastasis ke otak ataupun meninges. Metastasis didapatkan beberapa tahun setelah tumor primer melanoma. Tumor ini biasa ditemukan di cerebrum namun tidak jarang juga di temukan di cerebellum atau di batang otak. Pada tumor metastasis melanoma terdapat banyak pembuluh darah sehingga sangat mudah untuk terjadi perdarahan. Pada pemeriksaan MRI dapat terjadi kebingungan dikarenakan tumor tersebut cenderung mudah untuk berdarah.

4. Kolon/Kolorektal metastasis^(4, 5)

Merupakan tumor terbanyak ketiga dari tipe tumor metastasis intrakranial pada pria dan wanita. Metastasis ditemukan setelah beberapa tahun dari tumor primer. Biasa hanya ditemukan tumor metastasis tunggal.^(4, 5)

VI. PENATALAKSANAAN

1. Farmakoterapi

Penanganan awal pada tumor otak adalah mengontrol dari gejalanya seperti pembengkakan pada otak dan/atau kejang. Steroid (Dexamethason atau Decadron) digunakan untuk mengurangi bengkak di sekitar otak. Menurunkan bengkak di otak dapat menurunkan peningkatan tekanan intracranial. Dan secara tidak langsung mengurangi gejala pada tumor metastasis intrakranial. Antiepileptik(Antikejang) seperti levetiracetam atau fenitoin biasa digunakan sebagai pengontrol kejang.^(1,4)

2. Non-Farmakologi

a. Terapi operasi

Jenis operasi untuk tumor intracranial dapat dibagi menjadi eksisi tumor, dekompresi internal, dekompresi eksternal, dan operasi pintas. Operasi merupakan metode paling sering digunakan dan paling efektif untuk terapi tumor intracranial. Tumor jinak dengan operasi umumnya dapat disembuhkan; tumor ganas dengan terapi operasi dapat memperjang waktu *surivival*.⁽⁴⁾

Indikasi dari operasi tumor metastasis adalah lesi primernya dapat atau sudah dikendalikan (misalnya metastasis otak dari kanker paru-patu, tumor di paru-paru harus dapat direseksi setelah metastasi di otak direseksi). Selin itu tidak ada metastasis jauh di tempat lain. Terdapat anggapan bahwa metastasis tunggal memiliki efek terapi yang lebih baik. Bila pada satu lokasi anatomis terdapat banyak lesi metastasis hasilnya relatif lebih buruk ; interval waktu dari reseksi primer sampai ke metastasis semakin lama hasilnya semakin baik, bila lebih singkat hasilnya lebih buruk; waktu duplikasi tumor panjang hasilnya lebih baik, bila pendek lebih buruk.⁽¹⁾

b. Radioterapi

Terutama digunakan untuk tumor ganas, untuk tumor yang tidak dapat dieksisi tuntas secara operasi, pasca operasi diberikan radioterapi dapat

menunda rekurensi tumor, memperpanjang *survival* pasien. Selain itu ada sebagian tumor yang dikarekan lokasinya dalam tidak sesuai dioperasi, atau tumor menginvasi area fungsional vital hingga operasi dapat berakibat cacat fungsi system saraf yang serius, atau karean kondisi umum pasien tidak baik tidak mungkin dilakukan operasi, namun tumor peka terhadap radiasi, maka radioterapi menjaci pilihan pertama.^(1, 10)

c. Kemoterapi

Kemoterapi sudah menjadi modilitas penting dalam terapi gabungan tumor intracranial, secara bertahap mendapatkan perhatian dan membawa hasil tertentu.^(1, 10)

VII. PROGNOSIS

Prognosis dari tumor intracranial berkaitan erat dengan patologiknya, tumor jinak dioperasi umumnya dapat sembuh, tumor ganas melalu operasi dan terapi gabungan dapat memperpanjang *survival*, sebagian pasien bahkan dapat sembuh. Diagnosis dini, terapi dini dan pemakaian metode terapi yang rasional merupakan kunci meningkatkan angka kuratif.⁽¹⁾

VIII. DAFTAR PUSTAKA

1. Desen W. Buku Ajar OnkologiKlinis. 2 ed. Jakarta: Badan Penerbit FKUI; 2013.

2. Mardjono PDM, Sidaharta PDP. Neurologi Klinis Dasar. Jakarta: PT. Dian Rakyat; 2009.
3. Neuroscience TSF. Brain Facts a Primer on The Brain and Nervous System. Canada.
4. Marc Chamberlain M. Metastatic Brain Tumors. Chicago: American Brain Tumor Association; 2012.
5. Anderson MD. Tumor of The Brain and Spine. Texas: Springer Science+Business Media; 2007.
6. Schiffer D. Brain Tumor Pathology: Current Diagnostic Hotspots and Pitfalls. Netherlands: Springer; 2006.
7. Price SA, Wilson LM. Patofisiologi Konsep Klinis Proses-Proses Penyakit. 6 ed. Jakarta: Penerbit Buku Kedokteran EGC; 2006.
8. Boday B, Siegel SE, Kaiser HE. Molecular Marker of Brain Tumor Cell. New York: Springer Science + Business Media; 2005.
9. Harsono. Kapita Selekta Neurologi. 2 ed. Yogyakarta: Gajah Mada University Press; 2009.
10. Darell D. Bigner M, PHD. Brain Tumor Immunotherapy. America: Human Press; 2001.

Latihan

1. Sebutkan tumor sekunder / metastase intrakranial
2. Jelaskan patogenesis terjadinya tumor metastase
3. Tumor primer yang terbanyak yang metastase ke intrakranial
4. Jelaskan edukasi yang perlu diberikan kepada pasien dengan tumor metastase