

**PANDUAN MAHASISWA
CLINICAL SKILL LAB (CSL)
SISTEM GASTROENTEROHEPATOLOGI**



NAMA :

NIM :

**FAKULTAS KEDOKTERAN
UNIVERSITAS HASANUDDIN
MAKASSAR
2017**

PENGANTAR

Panduan *clinical skill lab* (CSL) Sistem Gastroenterohepatologi ini terdiri atas 5 (lima) keterampilan utama, yaitu :

1. Anamnesis keluhan utama yang berhubungan dengan Sistem Gastroenterohepatologi dimana penggalian riwayat penyakit sudah lebih spesifik mengarah ke Sistem Gastroenterohepatologi
2. Keterampilan pemeriksaan fisik dan keterampilan diagnostik. Diharapkan setelah selesai mengikuti kegiatan keterampilan klinik ini, mahasiswa mampu melakukan anamnesis lengkap dan pemeriksaan fisik sehubungan sistem ini secara berurutan serta mengetahui keadaan normal ataupun abnormal dari sistem ini.
3. Teknik pemasangan pipa nasogastrik
4. Pemeriksaan rektum (colok dubur)
5. Keterampilan cara membaca foto radiologi yang berkaitan dengan kelainan-kelainan Sistem Gastroenterohepatologi.

Buku panduan ini selain memuat panduan belajar langkah-langkah melakukan anamnesis, pemeriksaan fisik dan keterampilan klinik lain, juga berisi daftar tilik sebagai lembar penilaian dari instruktur terhadap mahasiswa sebagai penilaian akhir serta membantu dalam menilai kemajuan tingkat keterampilan yang dilatih.

Kami ucapkan terima kasih kepada semua pihak yang telah membantu dalam pembuatan dan penyusunan buku panduan ini.

Makassar, September 2012

Koordinator *Clinical Skill Lab* (CSL)

Sistem Gastroenterohepatologi FK UNHAS

COLOK DUBUR (*RECTAL TOUCHER/ DIGITAL RECTAL EXAMINATION*)

Pengertian

Pemeriksaan colok dubur adalah suatu pemeriksaan dengan memasukkan jari telunjuk yang sudah diberi pelicin ke dalam lubang dubur. Pemeriksaan ini membantu klinisi untuk dapat menemukan penyakit-penyakit pada perineum, anus, rektum, prostat, dan kandung kemih.

Pada pemeriksaan colok dubur yang dinilai adalah keadaan perianal, perineum, tonus sfingter ani dan refleks bulbo-kavernosus (BCR), mukosa dan ampulla rekti, serta penonjolan prostat kearah rektum. Pada pemeriksaan perianal dapat dilihat adanya fistula perianal, skin tag, fissura, tumor anus dan hemorrhoid. Dinilai juga keadaan perineum, apakah meradang atau tidak. Penilaian Sfingter ani dilakukan dengan cara merasakan adanya jepitan pada sfingter ani pada saat jari telunjuk dimasukkan lubang anus. Colok dubur juga bertujuan untuk mencari kemungkinan adanya massa di dalam lumen rektum, menilai mukosa dan ampulla rektum serta keadaan prostat.

Pemeriksaan ini menimbulkan rasa tidak nyaman dan menyebabkan kontraksi sfingter ani sehingga dapat menyulitkan pemeriksaan. Oleh karena itu perlu dijelaskan terlebih dahulu kepada pasien tentang pemeriksaan yang akan dilakukan, agar pasien dapat bekerja sama dalam pemeriksaan ini.

Indikasi

Rectal toucher merupakan bagian tak terpisahkan dari pemeriksaan fisik abdomen untuk kasus gastrointestinal, urologi, dan ginekologi. Rectal toucher diindikasikan pada pasien-pasien dengan penyakit atau keluhan sebagai berikut :

- Perdarahan saluran cerna bagian bawah.
- Hemorrhoid, prolaps rekti.
- Ca Recti, Tumor anus
- Ileus Obstruktif dan ileus paralitik.
- Peritonitis.
- BPH & Ca prostat.
- dll

Kontraindikasi

Tidak ada kontraindikasi mutlak untuk melakukan rectal toucher.

Perlu hati-hati saat melakukan rectal toucher pada

- Anak-anak karena pemeriksaan dapat menyebabkan vasovagal syncope.
- Prostatitis, dapat menyebarkan infeksi.
- Hemorrhoid interna grade IV

Tujuan Pembelajaran

Tujuan Umum:

Setelah mengikuti kegiatan ini mahasiswa mampu melakukan pemeriksaan colok dubur secara benar.

Tujuan Khusus:

Setelah kegiatan ini mahasiswa mampu:

1. Mengetahui indikasi dan kontraindikasi pemeriksaan Colok Dubur.
2. Mempersiapkan alat dan bahan untuk pemeriksaan Colok Dubur
3. Melakukan pemeriksaan Colok Dubur sesuai dengan prosedur.

Metode pembelajaran :

1. Demonstrasi sesuai dengan daftar panduan belajar
2. Ceramah
3. Diskusi
4. Partisipasi aktif dalam *skill lab* (simulasi)
5. Evaluasi melalui *check list* / daftar tilik dengan sistem skor

Perlengkapan

- Sarung tangan (handscoen)
- K-Y Jelly

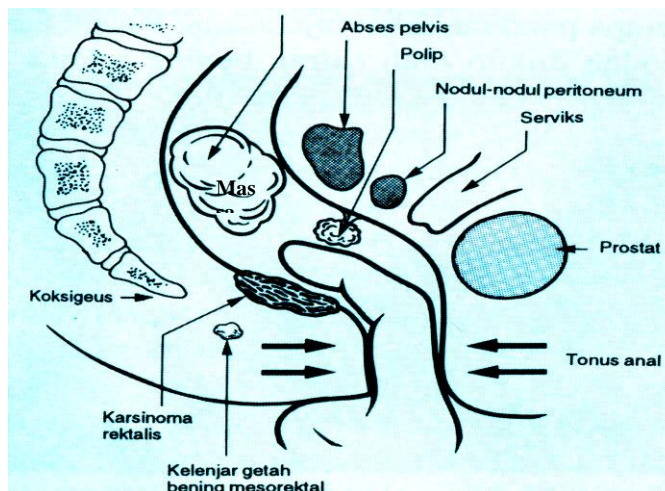
Cara pemeriksaan

- Melakukan Informed Consent dan penjelasan prosedur pemeriksaan.
- Melakukan cuci tangan dan memakai Handscoen.
- Posisi pemeriksa: Berdiri disebelah kanan pasien.
- Posisi pasien: Memposisikan pasien dalam posisi Lithotomi (Berbaring terlentang dalam keadaan rileks, lutut ditekuk 60°), pasien terlebih dahulu disuruh berkemih.
- Pemeriksaan dimulai dengan melakukan inspeksi perianal dan perineum dibawah penerangan yang baik (jika ada hemoroid grade 4, tidak dilakukan RT).
- Pada pemeriksaan perianal dapat dilihat adanya fistula perianal, skin tag, fissura, tumor anus dan hemorrhoid. Dinilai juga keadaan perineum, apakah meradang atau tidak.
- Keadaan tonus sfingter ani diobservasi pada saat istirahat dan kontraksi volunter.
- Penderita diminta untuk “mengejan” seperti pada saat defekasi, untuk memperlihatkan desensus perineal, prolapsus hemoroid atau lesi-lesi yang menonjol seperti prolaps rekti dan tumor.
- Melakukan lubrikasi pada jari telunjuk tangan kanan dengan K-Y jelly dan menyentuh perlahan pinggir anus.

- Memberikan tekanan yang lembut sampai sfingter terbuka kemudian jari dimasukkan lurus ke dalam anus, sambil menilai tonus sfingter ani.
- Mengevaluasi keadaan ampula rekti, apakah normal, dilatasi atau kolaps
- Mengevaluasi mukosa rekti dengan cara memutar jari secara sirkuler, apakah mukosa licin atau berbenjol-benjol, adakah teraba massa tumor atau penonjolan prostat kearah rektum.
- Apabila teraba tumor, maka deskripsikan massa tumor tersebut : intra atau ekstralumen, letak berapa centi dari anal verge, letak pada anterior/posterior atau sirkuler, dan konsistensi tumor.
- Apabila teraba penonjolan prostat: deskripsikan berapa cm penonjolan tersebut, konsistensi, permukaan, sulcus medianus teraba/tidak, pole superior dapat dicapai/tidak.
- Melakukan evaluasi apakah terasa nyeri, kalau terasa nyeri sebutkan posisinya.
- Melepaskan jari telunjuk dari anus
- Memeriksa handscone: apakah ada feses, darah atau lendir?
- Melepaskan handschoen dan membuang ke tempat sampah medis
- Melakukan cuci tangan
- Melaporkan hasil pemeriksaan.
 - Contoh laporan pemeriksaan Rectal Toucher.

Rectal toucher: Perianal dan perineum tidak meradang, tidak tampak massa tumor, Sfingter ani mencekik, mukosa licin, ampula kosong, tak teraba massa tumor, tak teraba penonjolan prostat kearah rektum, tidak terasa nyeri.

Handscoen: Tak ada feses, tak ada darah, tak ada lendir.



Gambar 1. Pemeriksaan colok dubur

Referensi :

1. Nicholas J. Talley. *How to Do and Interpret a Rectal Examination in Gastroenterologi*. Am J Gastroenterology 2008;103:820–822.
2. Roslyn Davies. *Clinical Guidelines for Digital Rectal Examination, Manual Removal of Faeces and Insertion of Suppositories /Enemas for Adult Care only*. NHS South Gloucestershire July 2010.
3. Cathy Popadiuk, Madge Pottle, Vernon Curran. *Teaching Digital Rectal Examinations to Medical Students: An Evaluation Study of Teaching Methods*. Academic medicine, vol. 77, no. 11 / november 2002.