


TEAM BASED LEARNING
MODUL
BATU URETER



Diberikan pada Mahasiswa Semester IV
Fakultas Kedokteran Unhas

DISUSUN OLEH

dr. Muhammad Asykar Palinrungi, SpU
dr. Syarif Bakri, SpU

SISTEM UROGENITAL
FAKULTAS KEDOKTERAN
UNIVERSITAS HASANUDDIN
MAKASSAR
2017

TUJUAN PEMBELAJARAN

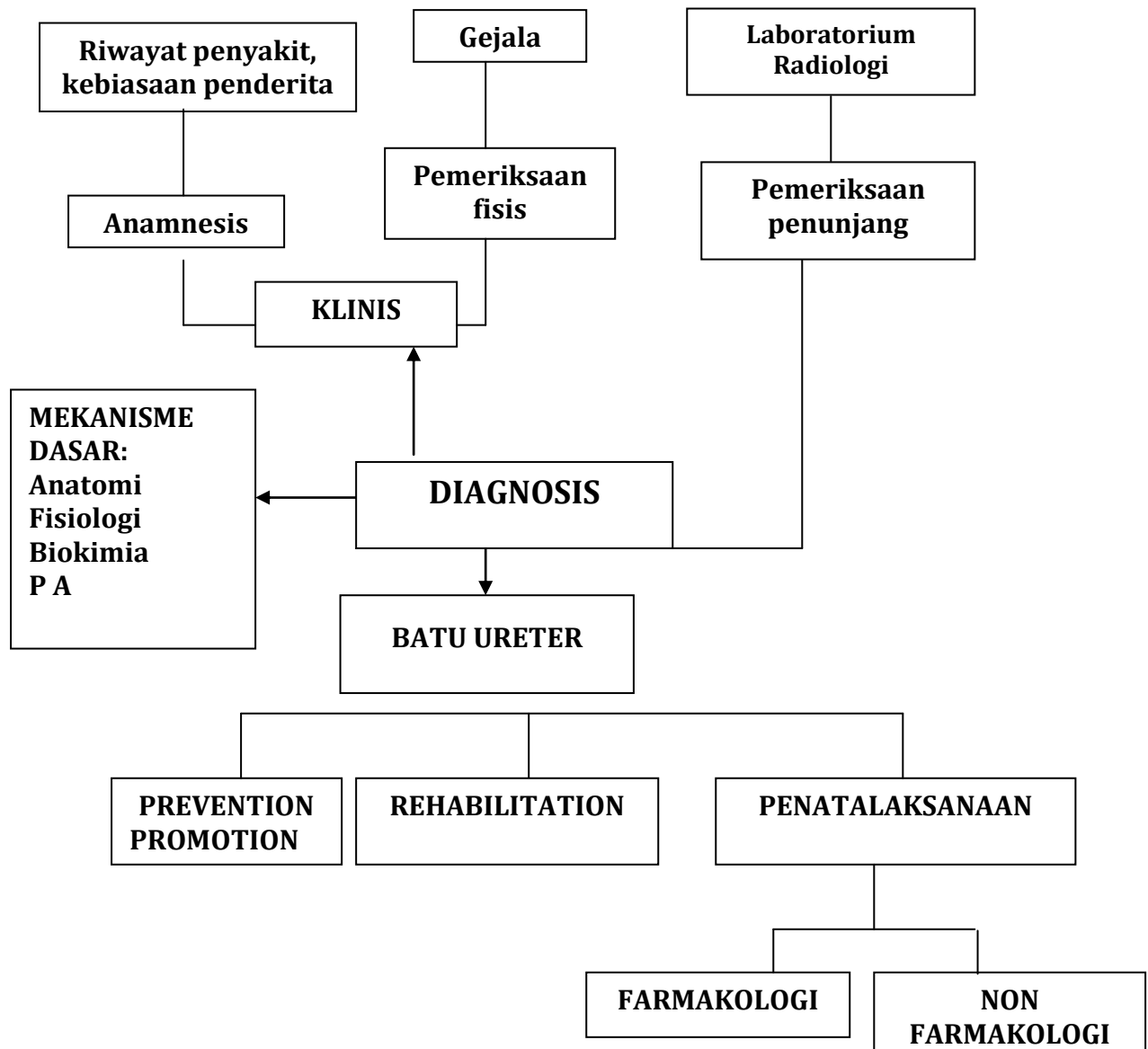
Setelah selesai mempelajari modul ini, mahasiswa diharapkan dapat mengaplikasikan pengetahuan biomedik dan patomekanisme penyakit-penyakit batu saluran kemih untuk :

1. menegakkan diagnosis pasien dengan keluhan kolik abdomen
2. Menjelaskan penatalaksanaan farmakologis pasien dengan penyakit batu ureter
3. Menjelaskan penatalaksanaan non farmakologis pasien dengan penyakit batu ureter
4. Menjelaskan komplikasi penyakit batu ureter

Referensi:

1. Smith's Urology, 8th Edition

PROBLEM TREE



KASUS

SKENARIO :

Perempuan 35 tahun datang dengan keluhan nyeri pinggang kanan sejak 5 jam yang lalu, Keluhan ini disertai dengan mual (+), muntah (-).

Tugas:

1. Tentukanlah diagnosis dan diagnosis banding yang paling memungkinkan pada kasus di atas!
2. Tentukanlah informasi tambahan yang dibutuhkan untuk menentukan diagnosis dan penatalaksanaan pada kasus di atas!

Informasi Tambahan

Anamnesis :

- Sifat nyeri hilang timbul dan menjalar ke perut bagian bawah
- Nyeri tidak berkurang dengan perubahan posisi
- Tidak ada riwayat demam
- Riwayat keluhan yang sama sering berulang dan diterapi obat-obatan
- Riwayat BAK keruh, BAK batu, BAK darah dan demam

Pemeriksaan Fisis:

- Inspeksi : dalam batas normal
- Palpasi : dalam batas normal
- Perkusi : nyeri ketok region kosto vertebral kanan
- Region kosto vertebral kiri / suprapubis / genitalia eksternal : normal

Hasil pemeriksaan Laboratorium :

- Leukositosis (+/-), ureum kreatinin : 25/1.2
- Urinalisis : sedimen eritrosit 30-50 LPB, sedimen leukosit 20 LPB

Pemeriksaan penunjang :

- USG abdomen : ginjal kanan hidronefrosis (evaluasi grade) dan tidak tampak batu. Organ intra abdomen lain dalam batas normal.
- BNO : bayangan opak pada para vertebral lumbal III kanan ukuran 10x5 mm
- IVP : hidronefrosis (evaluasi grade) + hidroureter ec batu ureter proksimal kanan uk 10x5 mm dengan delay fungsi ginjal kanan.