

TEAM BASED LEARNING

MODUL

HIDROKEL



**Diberikan pada Mahasiswa Semester IV
Fakultas Kedokteran Unhas**

DISUSUN OLEH :

Dr. Muhammad Asykar A. Palinrungi, SpU

**SISTEM UROGENITAL
FAKULTAS KEDOKTERAN
UNIVERSITAS HASANUDDIN
MAKASSAR
2017**

TUJUAN PEMBELAJARAN

Tujuan Umum

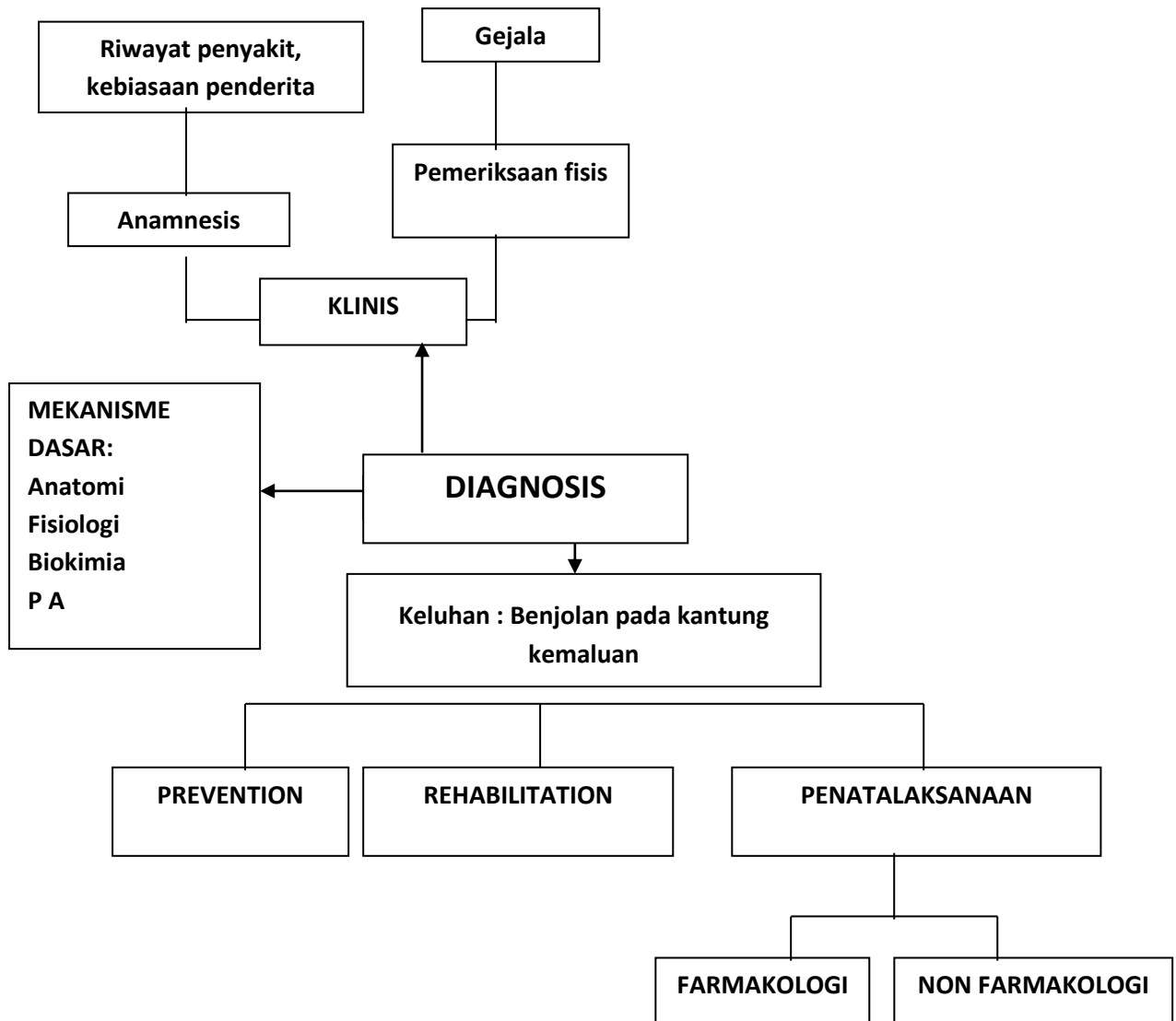
Setelah menyelesaikan modul Hidrokel, mahasiswa mampu menegakkan diagnosis klinis dan menentukan rujukan yang paling tepat buat pasien

Tujuan Khusus

Setelah mengikuti modul ini, mahasiswa akan memiliki kemampuan,

1. Mengetahui definisi & etiologi Hidrokel.
2. Mengetahui manifestasi klinis, Hidrokel
3. Menegakkan diagnosis Hidrokel.
4. Mengetahui perjalanan penyakit dan komplikasi Hidrokel
5. Menentukan rujukan yang tepat bagi pasien Hidrokel

PROBLEM TREE



KASUS

SKENARIO :

Seorang laki-laki, 37 tahun datang ke puskesmas dengan keluhan benjolan pada kantung kemaluan sisi kanan.

Tugas:

1. Sebutkan informasi tambahan pada anamnesis yang dibutuhkan untuk menentukan diagnosis pada kasus diatas?
2. Sebutkan pemeriksaan fisis yang dibutuhkan untuk menentukan diagnosis pada kasus diatas?
3. Sebutkan pemeriksaan penunjang yang dibutuhkan untuk menentukan diagnosis pada kasus di atas
4. Sebutkan indikasi merujuk ke dokter spesialis urologi pada kasus di atas

Referensi:

1. Smith and Tanagho's General Urology. 18th ed. New York: Lange Medical Book/McGraw-Hill; 2013.
2. Wein AJ (eds). Campbell-Walsh Urology. 10th ed. Philadelphia: Elsevier; 2012.

INFORMASI TAMBAHAN

Anamnesis:

- Benjolan pada kantung kemaluan
- Sejak setahun yang lalu
- Membesar perlahan
- Tidak disertai nyeri
- Tidak ada trauma sebelumnya
- Riwayat penyakit lain

Pemeriksaan Fisik:

- Keadaan umum: baik, gizi baik, sadar.
- Tanda vital : pernapasan 24 kali/menit, laju nadi 88 kali/menit, Suhu 36,8°C
- Status urologi :
 - o Regio kostovertebra kanan dan kiri dalam batas normal
 - o Regio suprapubik dalam batas normal
 - o Regio genitalia externa
 - Penis dalam batas normal
 - Skrotum : benjolan di hemiskrotum kanan ukuran sebesar 8 x 6 cm, konsistensi kistik, test trasiluminasi (+)

Pemeriksaan colok dubur tidak dilakukan

Tugas:

1. Sebutkan diagnosis dan diagnosis banding pada kasus diatas?
2. Sebutkan komplikasi yang mungkin terjadi pada kasus diatas?
3. Sebutkan pemeriksaan penunjang yang dibutuhkan untuk menegakkan diagnosis pada kasus di atas
4. Sebutkan indikasi merujuk ke dokter spesialis urologi pada kasus di atas