

TEAM BASED LEARNING

MODUL SIFILIS PRIMER



**Diberikan pada Mahasiswa Semester IV
Fakultas Kedokteran Unhas**

**DISUSUN OLEH :
dr. Idrianti Idrus, Sp.KK, MKes**

**SISTEM UROGENITAL
FAKULTAS KEDOKTERAN
UNIVERSITAS HASANUDDIN
MAKASSAR
2017**

TUJUANPEMBELAJARAN

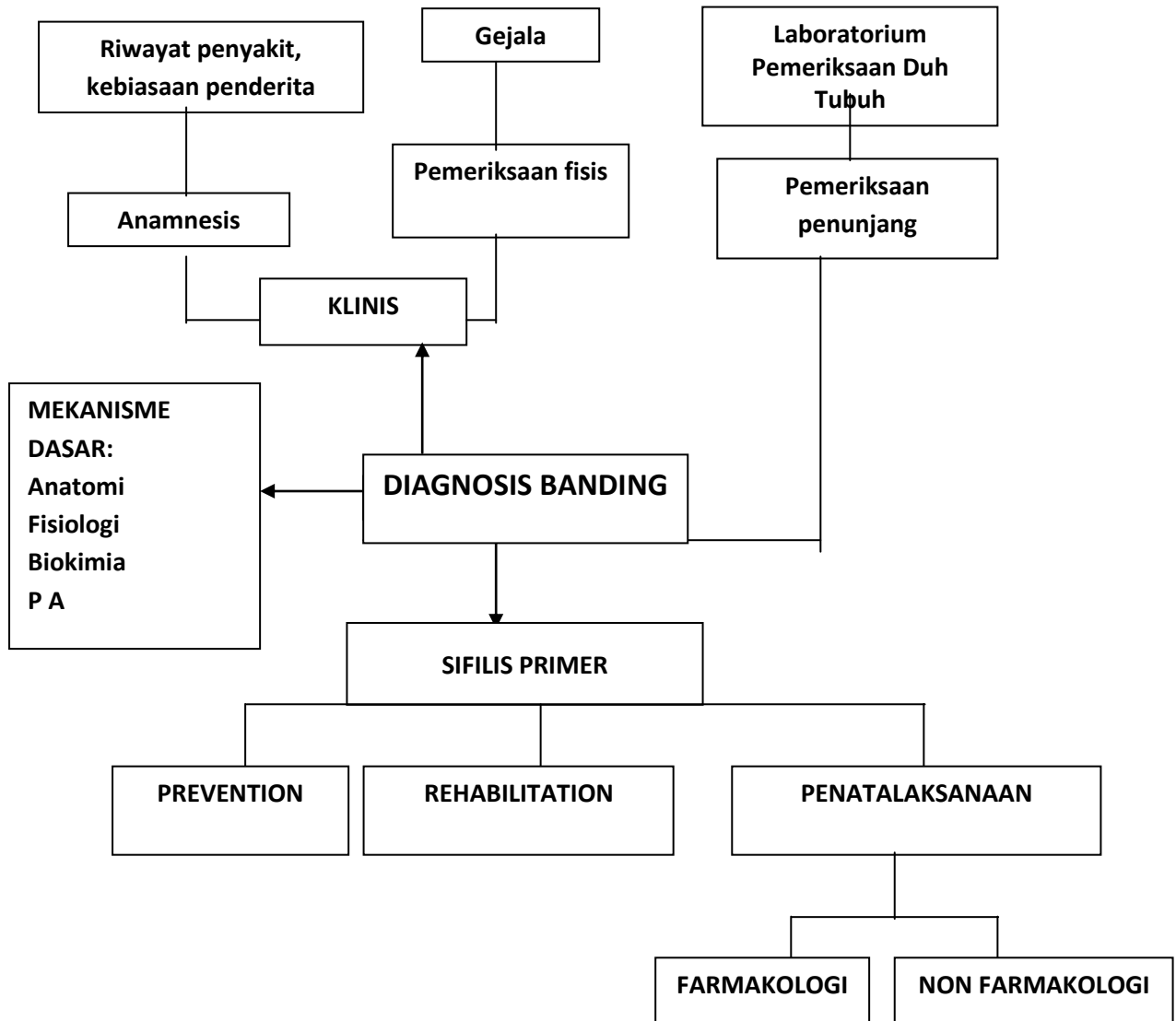
Setelah selesai mempelajari modul ini, mahasiswa diharapkan dapat mengaplikasikan pengetahuan biomedik dan patomekanisme penyakit-penyakit urogenital untuk:

1. Melakukan anamnesis yang baik dan benar kepada pasien dengan sifilis primer
2. Melakukan pemeriksaan fisis dan pemeriksaan penunjang pasien dengan sifilis
3. Menegakkan diagnosis banding dan diagnosis kerja pasien dengan sifilis primer
4. Menjelaskan penatalaksanaan farmakologis pasien dengan sifilis primer
5. Menjelaskan komplikasi pasien dengan sifilis primer

Referensi:

1. Fitz Patrick Dermatology in General Medicine, seventh edition
2. Infeksi Menular Seksual, Edisi ketiga FKUI

PROBLEM TREE



KASUS

SKENARIO :

Seorang laki laki 25 tahun , datang ke Poli Kulit dan Kelamin dengan keluhan luka pada kelamin sejak 12 hari yang lalu.

Tugas:

1. Tentukanlah diagnosis dan diagnosis banding yang paling memungkinkan pada kasus di atas!
2. Tentukanlah informasi tambahan, pemeriksaanpenunjangyangdibutuhkan untuk menentukan diagnosis dan penatalaksanaan pada kasus di atas!
3. Tentukanlah komplikasi yang mungkin terjadi pada kasus diatas!

INFORMASI TAMBAHAN

1. Diagnosis : Sifilis Primer

Diagnosis banding Sifilis primer pada laki-laki:

- Herpes genitalis
- Skabies
- Ulkus Mole
- Granuloma Inguinale
- Limfogranuloma Venerum

2. Anamnesis tambahan:

- Luka pada kelamin awalnya hanya seperti bintil berair yang lama lama pecah seperti luka luka kecil. Luka ini tidak terasa nyeri.
- Adanya perabaan benjolan agak membesar pada daerah selangkangan.
- Riwayat berhubungan awalnya di sangkal oleh pasien tetapi kemudian setelah dibujuk dengan dokternya maka pasien mengakui telah berhubungan untuk pertama kalinya dengan PSK di café Madonna jl. Nusantara.

Pemeriksaan Fisik:

- Inspeksi : Tampak ulkus miliar eritem pinggiran meninggi dasar bersih pada corpus penis

Pemeriksaan penunjang yang bisa dilakukan pada kasus ini:

- Pemeriksaan langsung dengan Mikroskop Lapangan Gelap:

Ulkus sifilis primer dibersihkan dengan larutan NaCl fisiologis. Serum diperoleh dari bagian dasar/dalam lesi dengan cara menekan lesi sehingga serum akan keluar. Diperiksa dengan mikroskop lapangan gelap menggunakan minyak imersi. R. Pallidum berbentuk ramping, gerakan lambat dan angulasi.

- Penentuan antibodi di dalam serum

Pada waktu terjadi infeksi Treponema, baik yang menyebabkan sifilis, frambusia, atau pinta akan dihasilkan berbagai variasi antibody. Beberapa tes yang dikenal sehari-hari yang mendeteksi antibody nonspesifik akan tetapi dapat menunjukkan reaksi dengan IgM dan IgG, ialah:

a. Tes yang menentukan antibodi nonspesifik.

- Tes Wsserman
- Tes Kahn
- Tes VDRL (Venereal Diseases Research Laboratory)
- Tes RPR (Rapid Plasma Reagin)
- Tes Automated regain

b. Antibodi terhadap kelompok antigen yaitu tes RPCF(Reiter Protein Complement Fixation).

c. Yang menentukan antibody spesifik yaitu :

- Tes TPI (Treponema Pallidum Immobilization)
- Tes FTA-ABS (Fluorescent Treponema Absorbed)
- Tes TPHA (Treponema Pallidum Haemagglutination Assay)
- Tes Elisa (Enzyme linked immune sorbent assay).

Penatalaksanaan dari Sifilis Primer

Farmakologi:

1. Penisilin G Benzatin 2,4 juta unit satu kali suntikan intra muscular (single dose /im)
2. Penisilin G Prokain dalam akua 600.000u /im selama 10 hari. Untuk pasien yang alergi terhadap penisilin :
 - Tetrasiklin hidroklorida , 4x500 mg oral selama 30 hari
 - Eritromisin 4 x 500 mg oral selama 30 hari

Non farmakologi:

- Semua pasien dengan infeksi sifilis seharusnya melibatkan pasangannya dalam evaluasi dan pengobatan.
- Penggunaan kondom untuk proteksi.
- Pasien hendaknya diberikan edukasi mengenai resiko komplikasi dari infeksi sifilis
- Pasien seharusnya menghindari kontak seksual sampai pengobatan selesai dan juga sampai pasangannya seksualnya selesai dievaluasi dan diobati.

Komplikasi sifilis yang biasa terjadi yaitu :

1. Adanya Guma atau benjolan kecil bisa tumbuh pada kulit , tulang , hati atau organ lain dalam tahap akhir (sifilis tersier)
2. Neurosifilis
3. Sifilis Kardiovaskular
4. Sifilis kongenital