

TEAM BASED LEARNING

MODUL PEMBESARAN PROSTAT JINAK



**Diberikan pada Mahasiswa Semester IV
Fakultas Kedokteran Unhas**

DISUSUN OLEH :

Dr. Muhammad Asykar A. Palinrungi, SpU

**SISTEM UROGENITAL
FAKULTAS KEDOKTERAN
UNIVERSITAS HASANUDDIN
MAKASSAR
2017**

TUJUAN PEMBELAJARAN

Tujuan Umum

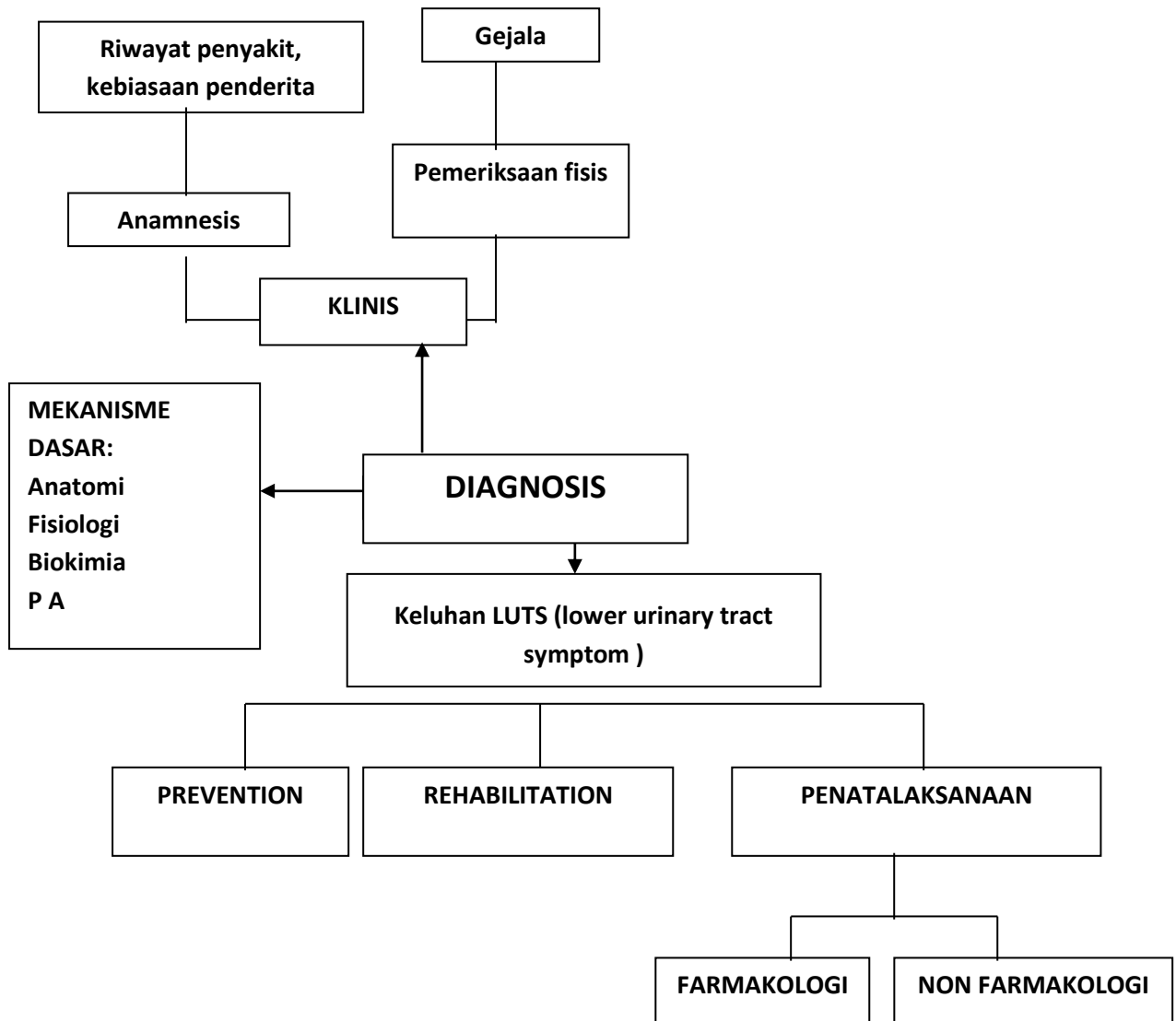
Setelah menyelesaikan modul Pembesaran Prostat Jinak, mahasiswa mampu menegakkan diagnosis klinis dan menentukan rujukan yang paling tepat buat pasien

Tujuan Khusus

Setelah mengikuti modul ini, mahasiswa akan memiliki kemampuan,

1. Mengetahui definisi & etiologi Pembesaran Prostat Jinak.
2. Mengetahui manifestasi klinis, Pembesaran Prostat Jinak
3. Menegakkan diagnosis Pembesaran Prostat Jinak.
4. Mengetahui perjalanan penyakit dan komplikasi Pembesaran Prostat Jinak
5. Menentukan rujukan yang tepat bagi pasien pembesaran prostat jinak

PROBLEM TREE



KASUS

SKENARIO :

Seorang laki-laki, 67 tahun datang ke puskesmas dengan keluhan sulit buang air kecil.

Tugas:

1. Sebutkan informasi tambahan pada anamnesis yang dibutuhkan untuk menentukan diagnosis pada kasus diatas?
2. Sebutkan pemeriksaan fisis yang dibutuhkan untuk menentukan diagnosis pada kasus diatas?
3. Sebutkan pemeriksaan penunjang yang dibutuhkan untuk menentukan diagnosis pada kasus di atas

Referensi:

1. Cooperberg MR, Presti JC, Shinohara K, Carroll PR. Neoplasma in Prostate Gland. in McAninch JW, Lue TF (eds). Smith and Tanagho's General Urology. 18th ed. New York: Lange Medical Book/McGraw-Hill; 2013, p 350-79
2. McNicholas TA, Kirby RS, Lepor H. Evaluation and Nonsurgical Management of Benign Prostatic Hyperplasia: Wein AJ (eds). Campbell-Walsh Urology. 10th ed. Philadelphia: Elsevier; 2012. P. 2610-54

INFORMASI TAMBAHAN

Anamnesis:

- Sulit buang air kecil
- Keluhan obstruktif dan iritatif
- Riwayat penyakit lain

Pemeriksaan Fisik:

- Keadaan umum: baik, gizi baik, sadar.
 - Tanda vital : pernapasan 24 kali/menit, laju nadi 88 kali/menit, Suhu 36,8°C
 - Status urologi :
 - o Regio kostovertebra kanan dan kiri dalam batas normal
 - o Regio suprapubik dalam batas normal
 - o Regio genitalia externa dalam batas normal
- Pemeriksaan colok dubur :
- Tonus spinkter ani baik
 - Teraba penonjolan prostat ke dalam lumen rectum \pm 2 cm, konsistensi kenyal, tidak ada nodul, tidak ada nyeri tekan

Tugas:

1. Sebutkan diagnosis dan diagnosis banding pada kasus diatas?
2. Sebutkan komplikasi yang mungkin terjadi pada kasus diatas?
3. Sebutkan pemeriksaan penunjang yang dibutuhkan untuk menegakkan diagnosis pada kasus di atas
4. Sebutkan indikasi merujuk ke dokter spesialis urologi pada kasus di atas