

BUKU ACUAN PESERTA CSL 2

PEMASANGAN DAN INTERPRETASI ELEKTROKARDIOGRAFI



**Fakultas Kedokteran
Universitas Hasanuddin
2017**

PENGANTAR

Buku Panduan Skills Lab. Sistem Kardiovaskuler seri ke-2 ini berisi ketrampilan Elektrokardiografi (EKG), dimana terdiri dari 2 (dua) ketrampilan utama yaitu Pembuatan perekaman EKG, dimana persiapan alat dan pasien sampai tehnik perekaman dan pembacaan / interpretasi hasil perekaman EKG mulai dari normal sampai patologis.

Diharapkan setelah selesai mengikuti kegiatan ketrampilan klinik ini, mahasiswa mampu melakukan perekaman EKG yang benar dan pembacaan EKG yang normal maupun yang patologis

Buku panduan skills lab. Ini selalin memuat panduan belajar masing-masing ketrampilan yang dilatihkan, juga memuat daftar tilik sebagai lembaran penilaian dari koordinator/instruktur terhadap mahasiswa baik sebagai penilaian akhir maupun dipakai membantu dalam menilai kemajuan tingkat ketrampilan yang dilatihkan. Untuk mahasiswa, penilaian pada waktu latihan dapat dilakukan oleh temannya sendiri melalui petunjuk buku panduan belajar dan juga dapat menggunakan daftar tilik yang ada.

Meskipun buku panduan ini belum terlalu lengkap, namun demikian sudah dapat dipakai sebagai penuntun tentang elektrokardiografi. Kedepan Buku Panduan Skills lab. Sistem Kardiovaskuler akan dilengkapi dengan variasi normal dan abnormal gambar-gambar rekaman EKG.

Mengingat Buku Panduan Skills Lab. Sistem Kardiovaskuler belum sempurna, maka demi kemajuan dan kesempurnaan pendidikan ketrampilan klinik ini, maka kami mengharapkan kritik dan saran yang sifatnya membangun untuk penyempurnaan buku ini, dan untuk itu kami ucapkan terima kasih.

Tak lupa kami ucapkan terima kasih kepada seluruh pihak yang telah membantu dalam pembuatan dan penyusunan buku panduan ini.

Makassar, Agustus 2016

TATA-TERTIB LABORATORIUM DAN CLINICAL SKILLS LAB FAKULTAS KEDOKTERAN UNIVERSITAS HASANUDDIN

Mahasiswa yang melakukan praktek di Laboratorium Fakultas Kedokteran UNHAS, harus mematuhi tata-tertib laboratorium, seperti di bawah ini.

A. Sebelum pelatihan/praktikum, mahasiswa diharuskan :

1. Membaca penuntun belajar keterampilan klinis sistim atau penuntun praktikum yang bersangkutan dan bahan bacaan rujukan tentang keterampilan yang akan dilakukan.
2. Menyediakan alat atau barang sesuai dengan petunjuk pada penuntun yang bersangkutan.

B. Pada saat pelatihan, setiap mahasiswa :

1. Setiap mahasiswa wajib berpakaian bersih, rapi dan sopan. Tidak diperkenankan memakai baju kaos (T-Shirt) dan sandal. Mahasiswa wanita tidak diperkenankan memakai pakaian ketat dan tipis sehingga tembus pandang, dan atau rok di atas lutut.
2. Mahasiswa laki-laki tidak diperkenankan memanjangkan rambut hingga menyentuh kerah baju, ataupun menutupi mata.
3. Setiap mahasiswa wajib memakai jas praktikum dalam keadaan rapi dan bersih. Bagi mahasiswa yang berjilbab, jilbab wajib dimasukkan ke dalam jas laboratorium.
4. Mahasiswa tidak diperkenankan memanjangkan kuku lebih dari 1 mm.
5. Setiap mahasiswa wajib menggunakan tanda identitas diri ukuran 6x10 cm yang mencantumkan nama lengkap dan stambuk yang harus diketik serta foto berwarna ukuran 4 x6
6. Setiap mahasiswa peserta CSL wajib mempelajari dan membawa manual keterampilan yang akan dipelajari dalam bentuk hard copy/ soft copy.
7. Setiap mahasiswa wajib berperan aktif dalam proses pembelajaran.
8. Setiap mahasiswa wajib dan bertanggung jawab menjaga dan memelihara peralatan bahan yang digunakan. Tidak merusak bahan dan alat latihan keterampilan. Setiap kerusakan harus diganti dalam waktu maksimal satu minggu.
9. Setiap mahasiswa tidak diperkenankan menggunakan alat komunikasi selama proses CSL berlangsung. Semua alat komunikasi dimasukkan ke dalam tas dalam keadaan silent.
10. Setiap mahasiswa wajib hadir paling lambat 5 menit sebelum waktu kegiatan yang ditentukan dan tidak diperkenankan masuk kelas bila proses CSL sudah dimulai.
11. Jika hendak meninggalkan ruangan CSL pada saat proses pembelajaran berlangsung, setiap mahasiswa wajib meminta izin dan menitipkan kartu mahasiswa/ KTP/ SIM pada dosen pengajar. Kartu dapat identitas dapat diambil setelah mahasiswa kembali ke ruangan.
12. Setiap mahasiswa pada saat CSL tidak diperkenankan melakukan kegiatan yang tidak berhubungan dengan proses pembelajaran dan/atau mengganggu proses pembelajaran.
13. Setiap mahasiswa yang melakukan pelanggaran aturan nomor 1 – 12 dapat dikeluarkan dari ruang CSL oleh instruktur pengajar dan dianggap tidak hadir pada CSL tersebut.
14. Meninggalkan ruangan latihan keterampilan dalam keadaan rapi dan bersih.
15. Aturan diatas berlaku sejak memasuki koridor skill lab

16. Mahasiswa harus menghadiri kegiatan akademik minimal 80 % dari total jam Blok berjalan dan apabila kurang dari itu, maka mahasiswa tidak diperkenankan mengikuti Ujian OSCE dengan nilai akhir K.
17. Apabila instruktur tidak hadir, ketua kelas segera melaporkan ke pengelola Blok.
18. Mahasiswa boleh meminta izin dengan alasan penting:
 - a. Yang bersangkutan sakit
 - b. Orang tua dirawat/sakit berat/meninggal
 - c. Mewakili Fakultas atau Universitas pada kegiatan-kegiatan resmi
19. Apabila mahasiswa tidak dapat hadir karena sakit, maka wajib mengumpulkan surat sakit dari dokter praktik/ klinik berlisensi/ Rumah sakit paling lambat 1 hari setelah ketidakhadiran yang dilengkapi dengan nama terang dokter pemeriksa, tanda tangan, lama sakit, stempel klinik/rumah sakit, nomor telepon dokter pemeriksa atau klinik/rumah sakit.
20. Apabila mahasiswa tidak dapat hadir karena mewakili Fakultas atau Universitas, wajib memasukkan surat izin dari Pimpinan Fakultas/ Universitas paling lambat 3 hari sebelumnya.
21. Surat sakit dan surat izin difotokopi 3 rangkap dan diserahkan ke pengelola blok, MEU, dan Prodi.
22. Setiap mahasiswa dilarang menandatangani daftar hadir bagi mahasiswa lain. Jika terbukti melakukan hal tersebut untuk pertama kali, yang menandatangani dan ditandatangani dianggap tidak hadir untuk satu hari pelajaran. Jika terbukti melakukan dua kali, dianggap tidak hadir untuk lima hari pelajaran. Jika terbukti melakukan tiga kali, maka dianggap tidak hadir untuk semua proses akademik pada blok bersangkutan.

ELEKTROKARDIOGRAFI

1. Pendahuluan

Elektrokardiografi (EKG) adalah pemantulan aktivitas listrik dari serat-serat otot jantung secara goresan. Dalam perjalanan abad ini, perekaman EKG sebagai cara pemeriksaan tidak invasif, sudah tidak dapat lagi dihilangkan dari klinik. Sejak di introduksinya galvanometer berkawat yang diciptakan oleh EINTHOVEN dalam tahun 1903, galvanometer berkawat ini merupakan suatu pemecahan rekor perangkat sangat peka dapat merekam setiap perbedaan tegangan yang kecil sebesar milivolt.

Perbedaan tegangan ini terjadi pada luapan dan imbunan dari serat-serat otot jantung. Perbedaan tegangan ini dirambatkan ke permukaan tubuh dan diteruskan ke sandapan-sandapan dan kawat ke perangkat penguat EKG. Aktivitas listrik mendahului penguncupan sel otot.

Tidak ada perangkat pemeriksaan sederhana yang begitu banyak mengajar pada kita mengenai fungsi otot jantung selain daripada EKG.

Dengan demikian masalah-masalah diagnostik penyakit jantung dapat dipecahkan dan pada gilirannya pengobatan akan lebih sempurna.

Namun kita perlu diberi peringatan bahwa EKG itu walaupun memberikan banyak masukkan, tetapi hal ini tak berarti tanpa salah. Keluhan dan pemeriksaan klinik penderita tetap merupakan hal yang penting.

EKG seorang penderita dengan Angina Pectoris dan perasaan pembuluh darah koroner dapat memberikan rekaman yang sama sekali normal oleh karena itu EKG harus selalu dinilai dalam hubungannya dengan keluhan-keluhan dan keadaan klinis penderita.

Pada waktu sekarang, EKG sebagai perangkat elektronis sederhana sudah digunakan secara luas pada praktek-praktek dokter keluarga, rumah-rumah perawatan, dalam perusahaan, pabrik-pabrik atau tempat-tempat pekerjaan lainnya. Dengan demikian pemeriksaan EKG dapat secara mudah dan langsung dilakukan pada penderita-penderita yang dicurigai menderita penyakit jantung dan pembuluh darah yang banyak ditemukan dan banyak menyebabkan kematian. Didalam bab ini akan dibicarakan beberapa aspek penggunaan EKG umum dalam bidang kardiovaskuler.

1.1. Penggunaan Umum EKG

Pada umumnya pemeriksaan EKG berguna untuk mengetahui : aritmia, fungsi alat pacu jantung, gangguan konduksi interventrikuler, pembesaran ruangan-ruangan jantung, IMA, iskemik miokard, penyakit perikard, gangguan elektrolit, pengaruh obat-obatan seperti digitalis, kinidin, kinine, dan berbagai kelainan lain seperti penyakit jantung bawaan, korpulmonale, emboli paru, mixedema.

1.1.1. Gambaran Elektrokardiografi Normal

Kertas EKG mempunyai garis-garis baik vertikal maupun horisontal berjarak 1 mm. Garis yang lebih tebal mempunyai jarak 5 mm.

Mengenai "waktu" diukur sepanjang garis horisontal 1 mm = 0,04 detik atau 40 milidetik, 5 mm = 0,2 detik. "Voltage" listrik diukur sepanjang garis vertikal dan dinyatakan dalam milimeter (10 mm = 1 mV). Untuk praktisnya kecepatan pencatatan adalah 25 mm/detik.

1.1.2. Kompleks Elektrokardiografi Normal.

Huruf besar QRS menunjukkan gelombang-gelombang yang relatif besar (5mm) ; huruf kecil (qrs) menunjukkan gelombang-gelombang kecil (dibawah 5 mm).

Gelombang P (P wave) : defleksi yang dihasilkan oleh depolarisasi atrium. Gelombang Q (q) atau Q wave : defleksi negatif pertama yang dihasilkan oleh depolarisasi ventrikel dan mendahului defleksi positif pertama (R).

Gelombang R (r) atau R wave : defleksi positif pertama dari depolarisasi ventrikel.

Gelombang S (s) atau S wave : defleksi negatif pertama dari depolarisasi ventrikel setelah defleksi positif pertama R. Gelombang T (T wave) defleksi yang dihasilkan sesudah gelombang QRS oleh repolarisasi ventrikel.

Gelombang U (U wave) : suatu defleksi (biasanya positif) terlihat setelah gelombang T dan mendahului gelombang P berikutnya. Biasanya terjadi repolarisasi lambat pada sistem konduksi inerventrikuler (Purkinje).

1.1.3. Nilai Interval Normal

Nilai R - R : jarak antara 2 gelombang R berturut-turut. Bila irama ventrikel teratur, interval antara 2 gelombang R berturut-turut dibagi dalam 60 detik akan memberikan kecepatan jantung permenit (heart rate). Bila irama ventrikel tidak teratur, jumlah gelombang R pada suatu periode waktu (misalnya 10 detik) harus dihitung dan hasilnya dinyatakan dalam jumlah permenit.

Contoh : bila 20 gelombang yang dihitung dalam suatu interval 10 detik, maka frekwensi jantung adalah 120 per menit.

Interval P-P : pada sinus ritme interval P-P akan sama dengan interval R-R. Tetapi bila irama ventrikel tidak teratur atau bila kecepatan atrium dan ventrikel berbeda tetapi teratur, maka interval P-P diukur dari titik yang sama pada 2 gelombang P berturut-turut dan frekwensi atrial per menit dihitung seperti halnya frekwensi ventrikel.

Interval P-R : Pengukuran interval ini untuk mengetahui waktu konduksi atrio ventrikel. Termasuk disini waktu yang diperlukan untuk depolarisasi atrium dan sebagian depolarisasi atrium, tambah perlambatan eksitasi daripada

nodus atrio ventrikuler. Diukur mulai dari permulaan gelombang P sampai permulaan kompleks QRS.

Sebenarnya lebih tepat interval ini disebut P-Q. Nilai normalnya : 0,12 - 0,20 detik.

Interval QRS : Interval ini adalah pengukuran seluruh waktu depolarisasi ventrikel. Diukur dari permulaan gelombang Q (R bila tidak terlihat Q) sampai akhir gelombang S. Batas atas nilai normalnya adalah 0,1 detik. Kadang-kadang pada sandapan prekordial V2 atau V3, interval ini mungkin 0,11 detik.

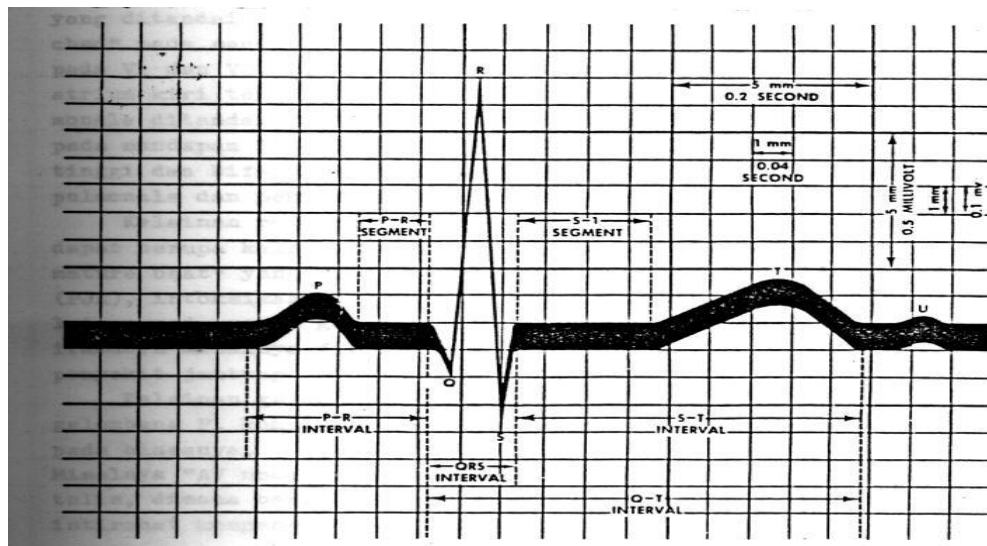
Interval Q-T : Interval ini diukur dari permulaan gelombang Q sampai akhir gelombang T. Dengan ini diketahui lamanya sistole elektrik. Interval Q-T normal tidak melebihi 0,42 detik pada pria dan 0,43 detik pada wanita.

Interval Q-U : pengukuran ini mulai dari awal gelombang Q sampai akhir gelombang U. Tidak diketahui arti kliniknya.

1.1.4. Segmen Normal

Segmen P-R : adalah bagian dari akhir gelombang P sampai permulaan kompleks QRS. Segmen ini normal adalah isoelektris.

RS-T junction (J) : adalah titik akhir dari kompleks QRS dan mulai segmen RS-T. Segmen RS-T (segmen S-T), diukur mulai dari J sampai permulaan gelombang T. Segmen ini biasanya isoelektris tetapi dapat bervariasi antara 0,5 sampai + 2 mm pada sandapam prekordial. Elevasi dan depresinya dibandingkan dengan bagian garis dasar (base line) antara akhir gelombang T dan permulaan gelombang P (segmen T-P).



Gambar III.1 : Diagram dari kompleks, interval dan segmen elektrokardiografi.

1.2. Kelainan kompleks pada beberapa penyakit.

Pada dasarnya bagi yang berpengalaman, tidaklah sulit membedakan antara kompleks EKG normal dan yang ada kelainan. Tetapi kadang-kadang ditemukan adanya gambaran EKG yang tidak khas dan membingungkan kita. Oleh karena itu sebagai patokan, maka berikut ini disajikan kelainan kompleks P-QRS-T pada beberapa penyakit.

1.2.1. Kelainan gelombang P.

Kelainan penampilan (amplitudo, lamanya, bentuknya) gelombang P pada irama dan kecepatan yang normal. Misalnya P mitrale yang ditandai dengan gelombang P yang tinggi, lebar dan "notched" pada sandapan I dan II : gelombang P lebar dan bifasik pada VI dan V2. Gambaran ini menunjukkan adanya hipertrofi atrium kiri terutama pada stenosis mitralis. Sedangkan P pulmonale ditandai dengan adanya gelombang P yang tinggi, runcing pada sandapan II dan III, dan mungkin disertai gelombang P tinggi dan bifasik pada sandapan VI dan V2. Ditemukan pada korpulmonale dan penyakit jantung kogenital.

Kelainan penampilan, irama dan kecepatan gelombang P yang dapat berupa kelainan tunggal gelombang P misalnya "atrial premature beat" yang bisa ditemukan pada penyakit jantung koroner (PJK), intoksikasi digitalis. Selain itu dapat ditemukan kelainan pada semua gelombang P disertai kelainan bentuk dan iramanya misalnya fibrilasi atrium yang dapat disebabkan oleh penyakit jantung rematik (PJR), pada infark miokard.

Kelainan gelombang P lainnya berupa tidak adanya suatu gelombang P, kompleks QRS-T timbul lebih cepat dari pada biasanya.

Misalnya " AV nodal premature beat" pada PJK, intoksikasi digitalis, dimana bentuk kompleks QRS normal, dan terdapat masa istirahat kompensatoir. Kelainan lain berupa ekstrasistole ventrikel pada PJK, intoksikasi digitalis.

Seluruh gelombang P tidak nampak, tetapi bentuk dan lamanya kompleks QRS adalah normal. Misalnya irama nodal AV, takikardi nodal AV, atrial takikardi yang timbul akibat intoksikasi digitalis, infark miokard, penyakit jantung hipertensi (PJH). Gelombang P seluruhnya tidak tampak dengan kelainan bentuk dan lamanya kompleks QRS. Misalnya ventrikel takikardi, fibrilasi atrium yang dapat timbul pada PJR. Penyakit jantung hipertensi (PJH).

1.2.2. Kelainan interval P-R

1.2.2.1.Interval P-R panjang menunjukkan adanya keterlambatan atau blok konduksi AV. Misalnya pada blok AV tingkat I dimana tiap gelombang P diikuti P-R > 0,22 detik yang bersifat tetap atau sementara, ditemukan pada miokarditis, intoksikasi digitalis, PJK, idiopatik. Pada AV blok tingkat II yaitu gelombang P dalam irama dan kecepatan

normal, tetapi tidak diikuti kompleks QRS, dan seringkali disertai kelainan QRS, S - T dan T.

Interval P-R pada kompleks P-QRS-T mungkin normal atau memanjang, tetapi tetap jaraknya. Blok jantung A-V2 : 1 atau 3 : 1., berarti terdapat 2 P dan hanya 1 QRS atau 3P&1QRS. Tipe lain dari blok jantung ini ialah fenomena Wenkebach. Pada blok jantung tingkat III atau blok jantung komplit irama dan kecepatan gelombang P normal, irama kompleks QRS teratur tetapi lebih lambat (20-40 kali per menit) dari gelombang P. jadi terdapat disosiasi komplit antara atrium dan ventrikel. Gambaran diatas ini dapat ditemukan pada PJK, intoksikasi digitalis, IMA.

1.2.2.2. Interval P-R memendek yaitu kurang dari 0,1 detik dengan atau tanpa kelainan bentuk QRS. Ditemukan pada PJK intoksikasi digitalis, sindroma WPW.

1.2.3. Kelainan gelombang Q.

Gelombang Q patologis yang lebar > 1 mm atau > 0,4 detik dan dalamnya >2 mm (lebih 1/3 dari amplitudo QRS pada sandapan yang sama) menunjukkan adanya miokard yang nekrosis. Adanya gelombang Q di sandapan III dan aVR merupakan gambaran yang normal.

1.2.4. Kelainan gelombang R dan gelombang S.

Dengan membandingkan gelombang R dan S disandapan I dan III yaitu gelombang S di I dan R di III menunjukkan adanya "right axis deviation". Kelainan ini ditemukan pada hipertrofi ventrikel kanan, stenosis mitral, penyakit jantung bawaan, korpulmonale.

Sedangkan gelombang R di I dan S di III menunjukkan adanya " left axis deviation". Kelainan ini ditemukan pada hipertrofi ventrikel kiri (LVH). Biasanya dengan menjumlahkan voltase (kriteria voltasi) dari gelombang S di V1 dan R di V5 atau $S V1 + R V6 > 35 \text{ mm}$ atau gelombang R >27 mm di V5 atau V6 menunjukkan adanya LVH.

1.2.5. Kelainan kompleks QRS

1.2.5.1. Pada blok cabang berkas His dapat ditemukan adanya kompleks QRS lebar dan atau "notched" dengan gelombang P dan interval P-R normal. Ditemukan pada PJK, PJR (Penyakit Jantung Rematik).

1.2.5.2. Kompleks QRS berfrekwensi lambat dengan atau tanpa kelainan bentuk tetapi iramanya teratur yaitu pada sinus bradikardi, blok jantung 2:1, 3:1, blok komplit terutama pada PJK, PJR, penyakit jantung bawaan.

1.2.5.3. Kompleks QRS berfrekwensi cepat dengan atau tanpa kelainan bentuk, yaitu pada sinus takikardi, atrial takikardi, nodal takikardi, fibrilasi atrium, takikardi ventrikel. Ditemukan pada PJK (Penyakit Jantung

Koroner), PJH (Penyakit Jantung Hipertensi), PJR (Penyakit Jantung Rematik), infark miokard, intoksikasi digitalis.

1.2.5.4. Irama QRS tidak tetap.

Kadang-kadang kompleks QRS timbul lebih cepat dari biasa, misalnya "AV nodal premature beat", "ventricular premature beat".

Ditemukan pada PJK dan intoksikasi digitalis.

Irama kompleks QRS sama sekali tidak teratur yaitu pada fibrilasi atrium dimana sering ditemukan pada PJH, PJR, infark miokard dan intoksikasi digitalis.

1.2.6. Kelainan segmen S-T.

Suatu kelainan berupa elevasi atau depresi segmen S-T yang ragu-ragu, sebaiknya dianggap normal sampai terbukti benar-benar ada kelainan pada suatu seri perekaman. Bukanlah suatu kelainan, apabila elevasi segmen S-T tidak melebihi 1 mm atau depresi tidak melebihi 0,5 mm, paling kurang pada sandapan standar. Secara klinik elevasi atau depresi segmen S-T pada 3 sandapan standar, biasanya disertai deviasi yang sama pada sandapan yang sesuai, menunjukkan adanya insufisiensi koroner. Adanya elevasi segmen S-T merupakan petunjuk adanya infark miokard akut atau perikarditis. Elevasi segmen S-T pada sandapan prekordial menunjukkan adanya infark dinding anterior, sedangkan infark dinding inferior dapat diketahui dengan adanya elevasi segmen S-T pada sandapan II, III, dan aVF. Untuk perikarditis biasanya tidak dapat dipastikan tempatnya dan akan tampak elevasi di hampir semua sandapan. Elevasi segmen S-T pada V4R ditemukan pada infark ventrikel kanan

1.2.7. Kelainan gelombang T.

Adanya kelainan gelombang T menunjukkan adanya kelainan pada ventrikel. Untuk itu dikemukakan beberapa patokan yaitu :

- Arahnya berlawanan dengan defleksi utama QRS pada setiap sandapan.
- Amplitudo gelombang T > 1 mm pada sandapan I atau II dengan gelombang R menyolok.
- Gelombang T terbalik dimana gelombang R menyolok.
- Lebih tinggi daripada perekaman sebelumnya atau lebih tinggi 8 mm pada sandapan I,II, III.

Oleh karena begitu banyak penyebab kelainan gelombang T, maka dalam menginterpretasi kelainan ini sebaiknya berhati-hati dan mempertimbangkan seluruh gambaran klinik. Suatu diagnosis khusus tidak dapat dibuat atas dasar perubahan - perubahan yang tidak khas. Adanya gelombang T terbalik, simetris, runcing, disertai segmen S-T konveks keatas, menandakan adanya iskemi miokard.

Kadang-kadang gelombang T sangat tinggi pada insufisiensi koroner. Pada keadaan dimana defleksi QRS positif pada sandapan I, sedangkan gelombang T pada sandapan I terbalik atau lebih rendah dari gelombang T di sandapan III menunjukkan adanya insufisiensi koroner. Gelombang T yang tinggi dan tajam pada semua sandapan kecuali aVR dan aVL menunjukkan adanya hiperkalemi. Gelombang T yang tinggi dan simentris dengan depresi segmen S-T menunjukkan adanya infark dinding posterior.

1.2.8. Kelainan gelombang U.

Adanya gelombang U defleksi keatas lebih tinggi dari gelombang T pada sandapan yang sama terutama V1-V4 menunjukkan adanya hipokalemi.

PRINSIP MEMBACA EKG

Untuk membaca EKG secara mudah dan tepat, sebaiknya setiap EKG dibaca mengikuti urutan petunjuk di bawah ini

1. IRAMA

Pertama-tama tentukan irama sinus atau bukan. Apabila setiap kompleks QRS didahului oleh sebuah gelombang P berarti irama sinus, kalau tidak, maka berarti bukan irama sinus.

Bukan irama sinus dapat berupa suatu aritmia yang mungkin fibrilasi, blok AV derajat dua atau tiga, irama jungisional, takikardia ventrikular, dan lain lain.

2. LAJU QRS (QRS RATE)

Pada irama sinus, laju QRS normal berkisar antara 60 - 100 kali/min, kurang dari 60 kali disebut bradikardia sinus, lebih dari 100 kali disebut takikardia sinus.

Laju QRS lebih dari 150 kali/min biasanya disebabkan oleh takikardia supraventrikular (kompleks QRS sempit), atau takikardia ventrikular (kompleks QRS lebar).

Pada blok AV derajat tiga, selain laju QRS selalu harus dicantumkan juga laju gelombang P (atrial rate).

EKG normal selalu regular. Irama yang tidak regular ditemukan pada fibrilasi atrium, atau pada keadaan mana banyak ditemukan ekstrasistol (atrium maupun ventrikel), juga pada sick sinus syndrome.

3. AKSIS.

Aksis normal selalu terdapat antara -30° sampai $+110^{\circ}$. Lebih dari -30° disebut deviasi aksis kiri, lebih dari $+110^{\circ}$ disebut deviasi aksis kanan, dan bila lebih dari $+180^{\circ}$ disebut aksis superior.

Kadang kadang aksis tidak dapat ditentukan, maka ditulis undeterminable, misalnya pada EKG dimana defleksi positif dan negatif pada kompleks QRS di semua sandapan sama besarnya.

4. INTERVAL -PR

Interval PR normal adalah kurang dari 0,2 detik. Lebih dari 0.2 detik disebut blok AV derajat satu. Kurang dari 0,1 detik disertai adanya gelombang delta menunjukkan Wolff-Parkinson- White syndrome.

5. MORFOLOGI

5.1. Gelombang P

Perhatikan apakah kontur gelombang P normal atau tidak. Apakah ada P-pulmonal atau P-mitral.

5.2. Kompleks QRS

Adanya gelombang Q patologis menandakan old myocardial infarction (tentukan bagian jantung mana yang mengalami infark melalui petunjuk sandapan yang terlibat).

Bagaimana amplitudo gelombang R dan S di sandapan prekordial. Gelombang R yang tinggi di sandapan V1 dan V2 menunjukkan hipertrofi ventrikel kanan (atau infark dinding posterior). Gelombang R yang tinggi di sandapan V5 dan V6 dengan gelombang S yang dalam di sandapan V1 dan V2 menunjukkan hipertrofi ventrikel kiri.

Interval QRS yang lebih dari 0,1 detik harus dicari apakah ada right bundle branch block, left bundle branch block atau ekstrasistol ventrikel.

5.3. segmen ST

Elevasi segmen ST menandakan infark miokard akut (tentukan bagian mana dari jantung yang mengalami infark). Depresi segmen ST menandakan iskemia.

5.4. Gelombang T

Gelombang T yang datar (flat 7) menandakan iskemia. Gelombang T terbalik (T-inverted) menandakan iskemia atau mungkin suatu aneurisma. Gelombang T yang runcing menandakan hiperkalemia.

5.5. Gelombang U

Gelombang U yang sangat tinggi (> gel. T) menunjukkan hipokalemi
Gelombang U yang terbalik menunjukkan iskemia miokard yang berat.

KESIMPULAN

Pemeriksaan EKG memegang peranan yang sangat penting dalam membantu menegakkan diagnosis penyakit jantung. EKG disamping mampu mendeteksi kelainan jantung secara pasti, juga keadaan (kelainan) diluar jantung, mis. Adanya gangguan elektrolit terutama kalium dan kalsium.

Disamping kemampuannya dalam mendeteksi secara pasti dari kelainan jantung tetapi EKG harus diakui mempunyai banyak kelemahan juga. EKG tidak dapat mendeteksi keparahan dari penyakit jantung secara menyeluruh, misalnya tingkat kerusakan otot jantung dari serangan IMA. EKG juga tidak dapat mendeteksi gangguan hemodinamik akibat suatu penyakit jantung.

Dalam menegakkan diagnosis penyakit jantung kita tidak dapat hanya menggantungkan pemeriksaan EKG saja.

PEMERIKSAAN ELEKTROKARDIOGRAFI

Pengertian

Elektrokardiografi (EKG) merupakan pemeriksaan noninvasif paling sering digunakan sebagai alat bantu diagnosis penyakit jantung. Alat ini sudah lama ditemukan, murah dan aman digunakan tetapi peranannya sekarang belum dapat digantikan oleh alat lain.

Berbagai keadaan jantung dapat dideteksi dengan tepat oleh alat ini, baik kelainan berupa kelainan elektrik (mis. Aritmia), kelainan anatomis (mis. Hipertropi bilik dan serambi), maupun kelainan lain (mis. Perikarditis).

Untuk pemeriksaan secara rutin biasanya dilakukan pengambilan 12 sandapan (lead) yaitu I, II, III, aVR, AVL, aVF, v1-6. Tetapi kadang-kadang dilakukan cara lain untuk keperluan tertentu, mis. Monitor terus menerus (24 jam sehari) yang digunakan untuk mendeteksi adanya perubahan-perubahan di jantung penderita dalam keadaan darurat (mis. Di ICCU dan bedah jantung). Untuk mengetahui perubahan EKG pada kegiatan sehari-hari dilakukan rekaman secara terus menerus dengan alat monitor holter. Serial EKG untuk jangka waktu tertentu dapat untuk menegakkan diagnosis infark miokard akut secara pasti. Untuk lebih memastikan apakah seseorang menderita penyakit jantung koroner atau tidak sering dilakukan uji latihan jantung.

Penemuan yang terbaru dari Ekokardiografi yang jauh lebih canggih dan mahal ternyata peranannya tidak dapat menggantikan alat EKG yang jauh lebih sederhana. Dengan menggabungkan kedua alat tersebut maka hasilnya sangat memuaskan.

Yang harus disadari adalah bahwa EKG merupakan suatu test laboratorium, bukan merupakan alat diagnosis yang mutlak. Orang sakit jantung bisa mempunyai gambaran EKG normal, sedang orang sehat dapat mempunyai gambaran abnormal.

Indikasi :

Pemeriksaan Elektrokardiografi dilakukan untuk mengetahui :

1. Adanya kelainan-kelainan irama jantung
2. Adanya kelainan-kelainan miokard seperti infark
3. Adanya pengaruh obat-obat jantung terutama digitalis
4. Gangguan-gangguan elektrolit
5. Adanya perikarditis
6. Pembesaran jantung

Pemeriksaan Elektrokardiografi :

Tujuan pembelajaran :

Tujuan Umum :

Setelah kegiatan ini mahasiswa mampu :

1. Melakukan penyadapan aktifitas otot jantung secara runtut dan benar
2. Mengenal elektrokardiogram otot jantung normal dan interpretasinya

Tujuan Khusus :

Setelah kegiatan ini mahasiswa mampu:

- a. Berhubungan dengan alat dan pasien :
 1. Mempersiapkan pasien dan alat
 2. Mletakkan elektroda pada tempat penekanan
 3. Melaksanakan penyadapan
 4. Membuat elektrokardiogram dan keterangannya
 5. Merawat EKG setelah pemeriksaan
- b. Berhubungan dengan pembacaan EKG :
 1. Mengenal gelombang dan interpretasinya pada elektrokardiogram normal
 2. Mengenal gangguan irama jantung
 3. Mengenal pembesaran jantung
 4. Mengenal kelainan iskemik jantung

Media dan alat bantu pembelajaran :

- a. Daftar panduan belajar untuk pemeriksaan EKG
- b. Alat EKG beserta kelengkapannya , probandus / manekin
- c. Kertas interpretasi EKG, pulpen, pensil.

Metode Pembelajaran

1. Demonstrasi sesuai dengan daftar panduan belajar
2. Ceramah
3. Diskusi
4. Parsipasi aktif dalam skills lab. (simulasi)
5. Evaluasi melalui check list/daftar tilik dengan sistim skor

DESKRIPSI KEGIATAN

KEGIATAN	WAKTU	DESKRIPSI
1. Pengantar	5 menit	Pengantar
2. Bermain peran tanya & jawab	30 menit	<ol style="list-style-type: none"> 1. Mengatur posisi duduk mahasiswa 2. Satu orang dosen (instruktur/co-instruktur) memberikan contoh bagaimana cara melakukan perekaman EKG pada probandus/manikin. Mahasiswa menyimak dan mengamati 3. Memberikan kesempatan kepada mahasiswa untuk bertanya dan dosen (instruktur) memberikan penjelasan tentang aspek-aspek yang penting 4. Selanjutnya kegiatan dilanjutkan dengan pemeriksaan EKG pada manikin atau probandus 5. Mahasiswa dapat memperhatikan dan menanyakan hal-hal yang belum dimengerti dan dosen (instruktur) menanggapinya.
3. Praktek bermain peran dengan umpan balik	100 menit	<ol style="list-style-type: none"> 1. Mahasiswa dibagi menjadi pasangan-pasangan. Seorang mentor diperlukan untuk mengamati 2 pasangan 2. Setiap pasangan berpraktek, satu orang sebagai dokter (pemeriksa) dan satu orang sebagai pasien secara serentak 3. Mentor berkeliling diantara mahasiswa dan melakukan supervisi menggunakan ceklis 4. Setiap mahasiswa paling sedikit berlatih satu kali
4. Curah pendapat/ diskusi	15 menit	<ol style="list-style-type: none"> 1. Curah pendapat/diskusi : Apa yang dirasakan mudah ? Apa yang sulit ? Menanyakan bagaimana perasaan mahasiswa yang berperan sebagai pasien. Apa yang dapat dilakukan oleh dokter agar pasien merasa lebih nyaman ? 2. Dosen (instruktur) menyimpulkan dengan menjawab pertanyaan terakhir dan memperjelas hal-hal yang masih belum dimengerti
Total waktu	150 menit	

PENUNTUN BELAJAR PEMERIKSAAN ELEKTROKARDIOGRAFI

A. MELAKUKAN REKAMAN EKG

NO	LANGKAH KLINIK	KASUS		
		1	2	3
a.	Melakukan persiapan alat antara lain :			
1.	Alat EKG lengkap dan siap pakai			
2.	Kapas alkohol dalam tempatnya			
3.	Kapas / kasa lembab			
b.	Mempersiapkan pasien			
1.	Pertama-tama pemeriksaan melakukan penejelasan kepada pasien/keluarga tentang tindakan yang akan dilakukan			
2.	Menyuruh pasien untuk tidur terlentang datar			
c.	Urutan perekaman EKG			
1.	Melakukan cuci tangan			
2.	Membuka dan melonggarkan pakaian pasien bagian atas. Bila pasiennya memakai jam tangan, gelang dan logam lain dilepas.			
3.	Membersihkan kotoran dan lemak menggunakan kapas pada daerah dada, kedua pergelangan tangan dan kedua tungkai dilokasi pemasangan manset elektroda			
4.	Mengoleskan jelly EKG pada permukaan elektroda. Bila tidak ada jelly, gunakan kapas basah			
5.	Memasang manset elektroda pada kedua pergelangan tangan dan kedua tungkai			
6.	Memasang arde			
7.	Menghidupkan monitor EKG			
8.	Menyambung kabel EKG pada kedua pergelangan tangan dan kedua tungkai pasien, untuk rekam ekstremitas lead (lead I, II, III, aVR, aVF, AVL) dengan cara sebagai berikut : <ul style="list-style-type: none"> - Warna merah pada tangan kanan - Warna hijau pada kaki kiri - Warna hitam pada kaki kanan - Warna kuning pada tangan kiri 			
9.	Memasang elektroda dada untuk rekaman precordial lead : <ul style="list-style-type: none"> ● Sela iga ke 4 pada garis sternal kanan = V1 ● Sela iga pada garis sternal kiri = V2 ● Terletak diantara V2 & V4 adalah = V3 			

	<ul style="list-style-type: none"> ● Ruang iga ke 5 pada garis tengah klavikula = V4 ● Garis aksila depan sejajar dengan V4 = V5 ● Garis aksila tengah sejajar dengan V4 = V6 ● Garis aksila belakang sejajar dengan V4 = V7 ● Garis skapula belakang sejajar dengan V4 = V8 ● Batas kiri dari kolumna vertebra sejajar dengan V4 = V9 ● Lokasi sama dengan V3 tetapi pada sebelah kanan = V3R ● V7 → V3R kadang diperlukan <p>Pada umumnya perekaman hanya 12 lead yaitu lead I, II, III, aVR, aVF, aVL, V1-V6</p>			
10.	Melakukan kalibrasi 10 mm dengan keadaan 25 mm/volt/detik			
11.	Membuat rekaman secara berurutan sesuai dengan pilihan lead yang terdapat pada mesin EKG			
12.	Melakukan kalibrasi kembali setelah perekaman selesai			
13.	Memberi identitas pasien hasil rekaman : nama, umur, tanggal dan jam rekaman serta nomor lead dan nama pembuat rekaman EKG			
14.	Merapikan alat-alat			
15.	Melakukan cuci tangan kembali			

B. INTERPRETASI HASIL REKAMAN EKG

NO	LANGKAH KLINIK	KASUS		
		1	2	3
1	Melihat hasil rekaman EKG dengan memperhatikan identitas pasien			
2.	Menentukan apakah rekaman ini sudah sesuai dengan standar dan layak di interpretasi			
3.	Melakukan penilaian secara sistematis yaitu :			
	a. Menentukan irama jantung dan pembuluh darah			
	b. Menetapkan frekuensi jantung			
	c. Menentukan Arah aksis (sumbu) elektris jantung			
	d. Menentukan bentuk gelombang P			
	e. Menentukan bentuk gelombang QRS			
	f. Menentukan posisi segment ST			
	g. Menentukan bentuk gelombang T			
	h. Menentukan bentuk gelombang U			
4.	Melakukan interpretasi EKG secara keseluruhan			
5.	Menyerahkan hasil rekaman EKG kepada yang berkepentingan			