

BUKU PANDUAN KERJA

PEMERIKSAAN FISIK PADA SISTEM MUSKULOSKELETAL



DIBERIKAN PADA MAHASISWA

FAK. KEDOKTERAN UNHAS

DISUSUN OLEH

Dr. dr. MUH. SAKTI, Sp.OT

FAKULTAS KEDOKTERAN

UNIVERSITAS HASANUDDIN

2017

KETERAMPILAN KLINIK

PEMERIKSAAN FISIK PADA SISTEM MUSKULOSKELETAL

TUJUAN PEMBELAJARAN :

Mahasiswa mampu melakukan pemeriksaan fisik pada sistem muskuloskeletal secara tepat

SASARAN PEMBELAJARAN :

Setelah mendapat pelatihan keterampilan ini, mahasiswa diharapkan :

1. Mampu melakukan pemeriksaan cara berjalan yang normal dan tidak normal
2. Mampu melakukan pemeriksaan fisik yang baik pada articulatio humeri
3. Mampu melakukan pemeriksaan fisik yang baik pada articulatio cubiti
4. Mampu melakukan pemeriksaan fisik yang baik pada articulatio coxae
5. Mampu melakukan pemeriksaan fisik yang baik pada articulation genu

MEDIA DAN ALAT PEMBELAJARAN :

1. Buku panduan peserta skill lab sistem emergency dan traumatology
2. Boneka manikin dewasa
3. Mitella
4. Elastic bandage

INDIKASI :

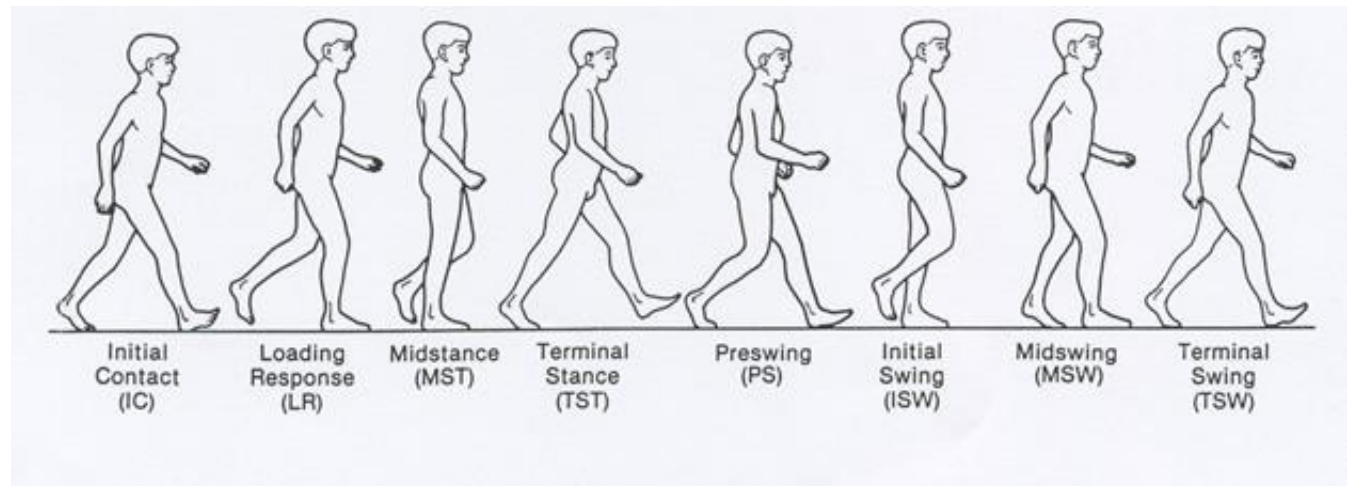
1. Pada penderita yang mengalami gangguan cara berjalan
2. Pada penderita yang mengalami gangguan articulatio humeri
3. Pada penderita yang mengalami gangguan articulatio cubiti
4. Pada penderita yang mengalami gangguan articulation coxae
5. Pada penderita yang mengalami gangguan articulatio genu

DESKRIPSI KEGIATAN :

KEGIATAN	WAKTU	DESKRIPSI
1. Pengantar	5 menit	<ol style="list-style-type: none"> 1. Perkenalan, mengatur posisi duduk mahasiswa 2. Penjelasan singkat tentang prosedur kerja, peran masing-masing mahasiswa dan alokasi waktu
2. Demonstrasi singkat tentang pemeriksaan fisik gait	15 menit	<ol style="list-style-type: none"> 1. Instruktur mendemostrasikan tentang defenisi Gait 2. Instruktur menjelaskan tentang Gait yang normal 3. Instruktur menjelaskan tentang pemeriksaan fisik pada gait yang tidak normal 4. Diskusi singkat bila ada yang kurang dimengerti
3. Praktek pemeriksaan fisik pada articulatio humeri	20 menit	<ol style="list-style-type: none"> 1. Instruktur menjelaskan tentang pemeriksaan fisik pada articulatio humeri secara singkat 2. Mahasiswa mempraktekkan pemeriksaan fisik pada articulatio humeri 3. Instruktur memperhatikan dan memberikan bimbingan pada mahasiswa
4. Praktek pemeriksaan fisik pada articulatio cubiti	20 menit	<ol style="list-style-type: none"> 1. Instruktur menjelaskan tentang pemeriksaan fisik pada articulatio cubiti secara singkat 2. Mahasiswa mempraktekkan pemeriksaan fisik pada articulatio cubiti 3. Instruktur memperhatikan dan memberikan bimbingan pada mahasiswa
5. Praktek pemeriksaan fisik pada articulatio coxae	20 menit	<ol style="list-style-type: none"> 1. Instruktur menjelaskan tentang pemeriksaan fisik pada articulatio genu secara singkat 2. Mahasiswa mempraktekkan pemeriksaan fisik pada articulatio genu 3. Instruktur memperhatikan dan memberikan bimbingan pada mahasiswa
6. Praktek pemeriksaan fisik pada articulatio genu	20 menit	<ol style="list-style-type: none"> 4. Instruktur menjelaskan tentang pemeriksaan fisik pada articulatio genu secara singkat 5. Mahasiswa mempraktekkan pemeriksaan fisik pada articulation genu Instruktur memperhatikan dan memberikan bimbingan pada mahasiswa
Total waktu	80 menit	


PEMERIKSAAN GAIT

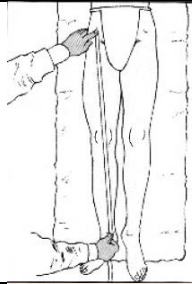
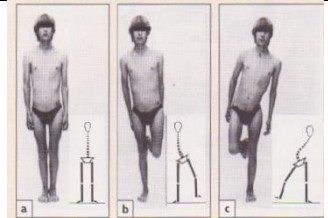
UMUM	NORMAL	ABNORMAL			
<p>-Minta pasien untuk berjalan</p> <p>-Amati cara berjalan pasien dari samping,depan,dan belakang</p> <p>- Nilai panjang langkah pasien dan cara berdiri menggunakan masing masing kaki</p> <p>-Siklus Gait (Interaksi yang kompleks dari berbagi otot dan sendi pada kedua ekstremitas inferior untuk menghasilkan gerakan mendorong pada tubuh</p>	<p>-Fase:</p> <p>a. Stance (62 %):kaki bersentuhan dengan tanah</p> <p>b. Swing (38 %) : kaki di udara ke depan</p>	<p>a. Antalgic gait : berjalan pincang,pasien bergerak lebih cepat pada sisi yang sakit, dengan berkurangnya fase stance</p> <p>b. Trendelenburg Gait : condong ke arah lateral pada sisi dimana tubuh bertumpu →kelemahan otot gluteus medius</p> <p>c. Spastic Gait : kelainan cara berjalan dimana tungkai bawah bergerak dengan kaku, jari jari kaki saat berjalan diseret</p> <p>d. Wadling Gait : kelainan cara berjalan dimana langkah tubuh dengan gerakan selang seling yang berlebihan disertai peninggian hip joint, berjalan seperti bebek.</p>			



PEMERIKSAAN FISIK PADA ARTICULATIO COXAE


A	<ul style="list-style-type: none"> • Memperkenalkan diri • Meminta izin untuk memeriksa • Buka pakaian pasien • Menjelaskan pada pasien, kalau pasien akan diperiksa dengan baik tanpa membuat pasien kesakitan 			
B	TANDA			
1	INSPEKSI			
	Inspeksi pasien dari depan, belakang, dan dari samping	<p>Depan :</p> <ul style="list-style-type: none"> • Apakah pasien berdiri dengan lurus? • Apakah ada pelvic tilting? • Apakah ada tanda dari atrofi otot paha? • Apakah ada tanda flexion contracture dari hip atau knee ? • Apakah pasien menggunakan alat bantu jalan atau tidak? <p>Belakang :</p> <ul style="list-style-type: none"> • Apakah lumbar spine dari pasien lurus atau scoliotic? • Periksa adakah atrofi, bekas luka atau sinus dari otot gluteal? <p>Samping :</p> <ul style="list-style-type: none"> • Jika didapatkan adanya flexion contracture yang fixed dari hip joint, biasanya disertai peningkatan lumbar lordosis 		
	Amati area hip	<ul style="list-style-type: none"> • Apakah terdapat bekas luka dari operasi sebelumnya atau penyakit sebelumnya? • Akan sangat berguna bila kita bertanya dimana tepatnya pasien merasakan sakit? 		
	Kulit	<ul style="list-style-type: none"> - Perubahan warna, luka → Trauma - deformitas → fraktur, dislokasi - Laserasi, bruising, ecchymosis, edema, Nodules, Scar/sinuses 		
	Posisi	<ul style="list-style-type: none"> - Shortening, External rotation → femoral neck fracture, intertrochanter fracture - Adducted, Internal rotation → Hip Posterior dislocation - Abducted, External Rotation → Anterior Dislocation - Flexed → Hip flexion contracture 		


2	PALPATION (FEEL)		
		-Selalu amati wajah pasien -dimana letak nyerinya ? -Selalu bandingkan satu sisi dengan sisi lainnya	
	Soft tissue	-nervus ischiadicus (flexi hip) → p : herniasi diskus, piriformis spasm -Muscle group → setiap grup dari otot tersebut harus simetris bilateral <ul style="list-style-type: none"> a. flexor group (anterior quadrant): <ul style="list-style-type: none"> - M. iliopsoas: primary flexor hip, abnormal contracture → flexion deformity of the hip - M. Sartorius - M. Rectus femoris b. Adductor group (medial quadrant) : <ul style="list-style-type: none"> - Gracilis, pectineous, adductor longus, adductor brevis, adductor magnus muscles c. Abductor group (lateral quadrant) : <ul style="list-style-type: none"> - M. Gluteus medius d. Extensor Group (posterior quadrant) : <ul style="list-style-type: none"> - M. Gluteus maximus and Hamstring muscles 	- - -
	Kontur Tulang	-Aspek Anterior : SIAS, crista iliaca, trochanter major, tuberculum pubicum -Aspek Posterior : PSIS, trochanter major, ischial tuberosity, sacral -prominence, sacroiliac joint (Greater trochanter → nyeri / bursa yang teraba : infeksi/bursitis, gluteus medius tendinitis)	
3	RANGE OF MOTION		
	Flexion (120-135°)	Supine (lutut ke dada)	
	Extension (20-30°)	Prone : tungkai bawah diangkat dari meja	
	Abduction (40-50°)	Supine (tungkai bawah ke lateral)	
	Adduction (20-30°)	Supine (tungkai bawah ke medial)	
	Internal rotation (30)	Seated (kaki ke medial) Prone (flexi lutut tungkai bawah ke dalam)	
	External rotation (50)	Seated (kaki ke lateral) Prone (flexi lutut tungkai bawah ke luar)	
4	PEMERIKSAAN KHUSUS (SPECIAL TEST)		
	Thomas Sign	Supine, salah satu lutut ke arah dada → jika paha yang satunya terangkat (positif)	

Leg length Discrepancy	<p>True leg length :SIAS ke malleolus medialis</p> <p>Apparent leg length : umbilicus ke maleollus medialis</p> <p>→ > 1 cm (positif)</p>	
Tredelenburg test	<p>Pasien berdiri, angkat satu lutut, jika pelvis dari yang terangkat naik → normal, jika kontralateral dari naiknya pelvis → positif</p> <p>→ Inadekuat nya kekuatan gerakan dari hip abductors</p>	
Ortolani (pediatric)	Hips at 90, abduct hips → 'clunk' mengindikasikan hip terdislokasi dan sekarang telah tereduksi	
Barlow (pediatric)	Hips at 90, posterior force → 'clunk' mengindikasikan hip telah terdislokasi, dan harus direduksi dengan ortolani	
Galeazzi (pediatric)	Supine, flex hip dan lutut → discrepancies pada tinggi lutut, dislokasi hip dan shortening dari femur	


PEMERIKSAAN FISIK ARTICULATIO HUMERI



<ol style="list-style-type: none"> 1. Perkenalkan diri terlebih dahulu 2. Jelaskan dan meminta izin kepada pasien bahwa akan diperiksa bahunya. 3. pasien harus dapat dilihat kedua bahunya. Pemeriksa harus membuka bajunya agar dapat melihat kedua bahunya dan meminta izin terlebih dahulu. 		
--	--	--

1.	Inspeksi	Arti Klinis	
	<p>a. Bandingkan bahu kanan dan kiri.</p> <p>b. Kulit : perubahan warna, laserasi, ekimosis.</p> <p>c. Deformitas dan bengkak</p> <p>d. Pengecilan pada otot</p>	<p>Dislokasi bahu, atrofi otot, robekan articulatio acromioclavicularis.</p> <p>Fraktur, cedera articulatio acromioclavicularis kompresi pada saraf</p>	
2.	<p>Palpasi</p> <p>a. Nyeri menyeluruh</p> <p>b. Nyeri lokal</p> <p>c. Palpasi pada lateral clavicula untuk mengetahui articulation acromioclavicularis.</p> <p>d. Palpasi acromion untuk menegetahui tendon supraspinatus.</p> <p>e. Raba tonjolan pada lateral caput humeri untuk meraba tuberositas major humeri.</p>	<p>Infeksi atau pengapuran tendon m. supraspinatus.</p> <p>Robekan pada Shoulder cuff dan frozen shoulder</p> <p>Nyeri merupakan adanya indikasi ketidakstabilan dari distal articulatio acromioclavicular yang terpisah</p> <p>Nyeri merupakan indikasi adanya bursitis dan atau adanya robekan tendon m. supraspinatus</p> <p>Nyeri merupakan indikasi adanya tendinitis pada <i>rotator cuff</i> atau adanya robekan pada <i>rotator cuff</i></p>	
3.	<p>Range of Motion</p> <ul style="list-style-type: none"> • Fleksi : 0 – 160/180° • Ekstensi : 0 - 60° • Abduksi: 0 – 160/180° • Adduksi : 0 - 45° • Rotasi internal : 0 -90° • Rotasi eksternal :0 – 30/45 ° 		 <p>The right column of the third row contains three images illustrating shoulder range of motion. At the top is a diagram of a shoulder joint with a curved arrow indicating movement. Below the diagram are two photographs of a person's torso and arm. The first photograph shows the arm in a flexed position with a curved arrow indicating the range of motion. The second photograph shows the arm in an extended position with a curved arrow indicating the range of motion.</p>


4.	<p>Tes Khusus</p> <ul style="list-style-type: none"> • Tanda Impingement : fleksi > 90° • Tes Apprehension : abduksi kemudian rotasi eksternal • Tes Jerk: posisi supinasi, flexi 90°, dorong ke belakang. 	<p>Nyeri menandakan syndrome impingement.</p> <p>Nyeri menandakan ketidakstabilan anterior</p> <p>Nyeri menandakan ketidakstabilan posterior</p>	 <p>The right column contains three visual elements: a photograph of a person's arm raised vertically, a photograph of a person's arm abducted and rotated externally, and a line drawing of a person's arm with arrows indicating flexion and abduction. The letter 'B' is located at the bottom left of the diagram.</p>
----	---	--	---


PEMERIKSAAN FISIK ARTICULATIO CUBITI

	<ol style="list-style-type: none"> 1. Perkenalkan diri terlebih dahulu 2. Jelaskan dan meminta izin kepada pasien bahwa akan diperiksa sikunya. 3. pasien harus dapat dilihat kedua sikunya. Pemeriksa harus membuka bajunya agar dapat melihat kedua bahunya dan meminta izin terlebih dahulu. 		
1	Inspeksi	Arti klinis	
	<ol style="list-style-type: none"> a. Bandingkan siku kiri dan kanan b. Kulit :perubahan warna, laserasi, ekimosis c. Bengkak dan deformitas d. <i>Carrying angel</i> : 5°-15° e. Atrofi otot 	<p>Dislokasi, fraktur , bursitis</p> <p>Cubitus varus and cubitus valgus Penjepitan pada saraf (<i>cubital tunnel syndrome</i>)</p>	
2.	Palpasi	Subluksasi siku	
	<ul style="list-style-type: none"> • Palpasi epicondylus dan olecranon yang membentuk segitiga sama sisi • Palpasi epicondylus medialis dan garis supracondiler 	<p>Nyeri : epicondylitis medialis (<i>golfer elbow</i>), fraktur</p>	

	<ul style="list-style-type: none"> • Palpasi epicondylus lateralis dan garis supracondyler 	<p>Nyeri : epicondylitis lateralis (<i>tenis elbow</i>), fraktur.</p>	
3.	<p>Range of Motion</p> <ul style="list-style-type: none"> • Fleksi dan ekstensi : ekstensi 0° ,fleksi 140-150 ° • Pronasi dan supinasi: supinasi 80°- 85°,pronasi 75°-80° 		 <p>The image contains three illustrations related to elbow and forearm movement. The top illustration shows a person's arm bent at the elbow, labeled 'ELBOW FLEXION'. The middle illustration shows a forearm being held straight out, with a ruler placed below it to indicate length. The bottom illustration shows a forearm in two positions: 'Supination (90°)' and 'Pronation (90°)', with arrows indicating the range of motion.</p>
4.	<p>Tes khusus</p> <ul style="list-style-type: none"> • <i>Tennis elbow</i> : membuat kepalan, pronasi, kemudian ekstensi sendi pergelangan tangan dan jari melawan tahanan. • <i>Golfer's elbow</i> :supinasi brachium, ekstensi articulatio cubiti dan articulatio radiocarpalis 	<p>Nyeri pada epicondylus lateralis menandakan adanya epicondylitis lateralis</p> <p>Nyeri pada epicondylus medialis menandakan adanya epicondylitis medialis</p>	 <p>The image contains two anatomical diagrams of the elbow. The top diagram is labeled 'Lateral Epicondylitis' and shows the lateral side of the elbow with red arrows pointing to the epicondylus lateralis. The bottom diagram is labeled 'Medial Epicondylitis' and shows the medial side of the elbow with red arrows pointing to the epicondylus medialis.</p>

PEMERIKSAAN FISIK PADA ARTICULATIO GENU

A	<ul style="list-style-type: none"> • Perkenalkan diri anda • Memohon izin untuk memeriksa • Membuka pakaian pasien • Jelaskan pasien bahwa Anda akan memindahkan mereka tentang tetapi akan melakukan yang terbaik Anda untuk tidak menyakiti mereka 				
B	TANDA				
1	LIHAT (INSPEKSI)				
	<p>Inspeksi pasien dari depan dan belakang ketika posisi berdiri, berjalan dan tidur terlentang</p>	<ul style="list-style-type: none"> • Baker's cyst Baker's cyst • genu recurvatum genu recurvatum • Valgus deformity Valgus deformitas • Varus deformity Varus deformitas • Gait • Massa • Scars • Lesi • Tanda-tanda trauma /operasi sebelumnya • pembengkakan • eritema (kemerahan) • atrofi otot • Dislokasi patella 			
2	PALPASI (FEEL)				
	<p>Pemeriksaan lutut yang sedang inflamasi adalah mengamati gejala dan tanda radang seperti tumor (pembengkakan), <i>rubor</i></p>	<ul style="list-style-type: none"> • Perubahan suhu • joint line tenderness • Effusions , test for Efusi , menguji 			

<p>(kemerahan), kalor (panas), dolor (sakit).</p>	<ul style="list-style-type: none"> ○ Patellar tap ○ Ballotement 	
<p>Pemeriksaan Ligamen</p>	<ul style="list-style-type: none"> • Anterior drawer sign • Posterior drawer sign • Lachman test (ACL) Lachman uji (ACL) • Medial collateral ligament ligamen medial • Lateral collateral ligamen ligamen lateral 	
<p>Lachman Test</p>	<p>Grade Manual Maneuver</p> <ul style="list-style-type: none"> • Normal laxity is 0 • Grade 1: Less than 0.5 cm of translation • Grade 2: 0.5-1.0 cm of translation • Grade 3: 1.0-1.5 cm of translation 	
<p>Pemeriksaan meniskus tes</p>	<p>Nyeri tekan pada meniscus sekitar sendi lutut pada posisi fleksi lutut 90 derajat</p> <p>McMurray test</p> <p>Apley grind test</p>	