

Blok Gastroenterohepatologi

Manual Keterampilan
Pemeriksaan Apendisitis dan Hernia

Ibrahim Labeda
Prihantono
Asty Amalia



FAKULTAS KEDOKTERAN

**UNIVERSITAS
HASANUDDIN**

2018

Manual Keterampilan

Pemeriksaan Apendisitis dan Hernia

I. Pendahuluan

Manual ini merupakan panduan pelatihan keterampilan klinis pemeriksaan apendisitis dan Hernia bagi Instruktur dan Mahasiswa kalangan Fakultas Kedokteran Universitas Hasanuddin.

Manual ini terbagi atas 2 bagian, bagian pertama membahas tentang pemeriksaan apendisitis dan bagian kedua tentang pemeriksaan hernia. Manual ini disajikan pada Blok Pelatihan Keterampilan Klinik 3 (semester 4) bersamaan dengan berjalannya Blok Gastroenterohepatologi (GEH) sebanyak

1 pertemuan yang merupakan salah satu dari 12 keterampilan yang dilatihkan terkait system GEH.

Kompetensi:

Petunjuk Bagi Mahasiswa:

Dalam mengikuti pelatihan keterampilan ini, mahasiswa diwajibkan untuk:

1. Membaca manual sebelumnya
2. Mempelajari teori terkait appendicitis dan hernia, antara lain:
 - a. Anatomi terkait
 - b. Patofisiologi timbulnya appendicitis dan hernia
 - c. Manifestasi klinis yang tampak
 - d. Cara mendiagnosis

3. Membawa serta manual dalam sesi pelatihan

Di dalam pelatihan ini mahasiswa akan didampingi oleh satu orang instruktur, yang akan memberikan penjelasan dan mendemonstrasikan keterampilan pemeriksaan apendisitis dan hernia. Mahasiswa kemudian akan melakukan keterampilan tersebut satu per satu dengan diamati oleh instruktur dan teman sekelompok yang selanjutnya akan memberikan umpan balik.

Setiap mahasiswa diharapkan melakukan keterampilan ini minimal satu kali, dan memberikan umpan balik bagi mahasiswa lain yang mendemonstrasikan.

Tujuan

Setelah melakukan pelatihan keterampilan ini mahasiswa diharapkan mampu melakukan:

1. Informed consent terkait pemeriksaan App dan Hernia
2. Pemeriksaan App:
 - a. McBurney Sign
 - b. Blumberg sign
 - c. Rovsing sign
 - d. Psoas sign
 - e. Obturator sign
3. Pemeriksaan hernia dengan benar
4. Penegakan diagnosis berdasarkan hasil pemeriksaan

Alat dan Bahan

1. Manekin satu badan
2. Handscoen

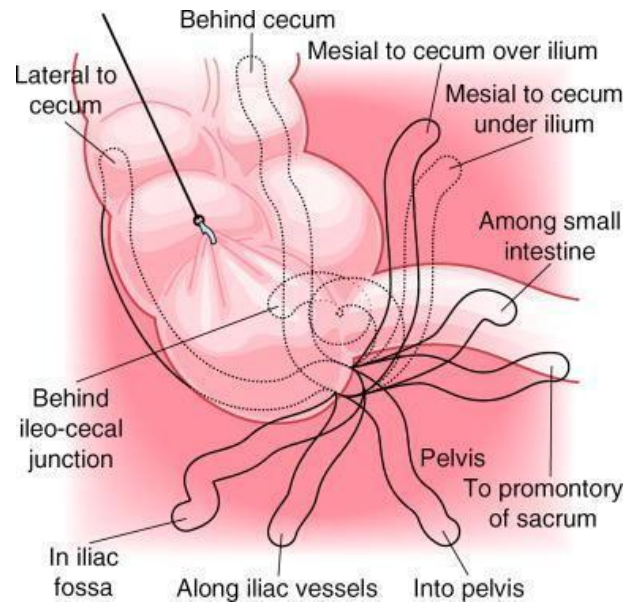
Bagian I: Pemeriksaan Apendisitis

Dasar Teori

Appendix berasal dari midgut bersama ileum dan colon ascendens. Appendix awalnya berasal dari caecum, tapi basis appendix secara bertahap berotasi ke arah medial menuju valvula ileocaecalis. Selama proses perkembangan, usus menjalani serangkaian rotasi dengan ujung caecum akan selalu berakhir pada kuadran kanan bawah abdomen, dan lokasi akhir appendix ditentukan oleh lokasi caecum.

Appendix umumnya terletak retrocaecal tapi dalam cavum peritoneum, tapi juga dapat terletak retroperitoneal atau pelvic. Ujung appendix juga dapat ditemukan preileal atau post ileal.

Posisi appendix dapat memberikan pengaruh terhadap manifestasi klinis appendicitis.



Patofisiologi

Fungsi appendix masih belum diketahui tapi tampaknya berhubungan dengan proses imunologi.

Penyebab utama appendicitis akut adalah obstruksi lumen yang dapat disebabkan oleh fecalith, benda asing, tumor, atau parasit namun juga dapat disebabkan oleh hiperplasia folikel limfoid, iskemia mukosa, dan infeksi.

Appendicitis akut dapat berlangsung 12-24 jam kemudian dapat mengakibatkan gangrene dan perforasi yang akhirnya dapat menimbulkan peritonitis atau abses hepar..

Diagnosis

1. Manifestasi klinis

Appendisitis awalnya ditandai dengan keluhan nyeri di bagian epigastrium, yang berpindah ke umbilicus, yang tidak berkurang setelah defekasi atau flatus, kemudian berpindah ke perut kanan bawah setelah 4 – 6 jam. Nyeri bertambah

jika batuk atau memfleksikan tungkai bawah kanan . Dapat disertai dengan keluhan mual, muntah, dan diare.

2. Pemeriksaan fisis

- a. Demam dan takikardi
- b. Nyeri perut kanan bawah
- c. Pemeriksaan khusus:
 - i. McBurney
 - ii. Blumberg sign
 - iii. Psoas sign
 - iv. Obturator sign
 - v. Pemeriksaan rectum (CSL tersendiri)
 - vi. Pemeriksaan pelvis pada wanita: untuk menyingkirkan penyebab nyeri akibat organ reproduksi

3. Pemeriksaan laboratorium

- a. Darah rutin: leukositosis, peningkatan presentasi neutrofil, shift to the left
- b. Urinalisis biasanya normal, dapat membedakan dengan penyebab nyeri akibat gangguan saluran kemih
- c. Pemeriksaan serum β HCG pada wanita, untuk menyingkirkan kemungkinan Kehamilan Ektopik Terganggu

4. Pemeriksaan radiologi

Foto polos abdomen tidak menjadi rekomendasi pemeriksaan rutin.

Pemeriksaan ultrasonografi (USG) merupakan salah satu penunjang diagnosis appendicitis.

Penegakan diagnosis appendicitis akut utamanya dibuat berdasarkan anamnesis dan pemeriksaan fisis, dengan tambahan informasi pemeriksaan laboratorium dan radiologi, untuk membedakannya dengan diagnosis banding lainnya:

- a. Gangguan Gastrointestinal:
 - Gastroenteritis

- Meckel's diverticulitis
- Ulkus peptic
- Diverticulitis
- Cholecystitis

b. Gangguan Urogenital:

- Pyelonephritis
- Kolik ureteral

c. Gangguan ginekologi:

- Penyakit radang panggul
- Kehamilan ektopik
- Kista ovarium
- Torsio ovarium

PENUNTUN PEMBELAJARAN PEMERIKSAAN APPENDISITIS

Beri nilai untuk setiap langkah klinik dengan menggunakan kriteria sebagai berikut :

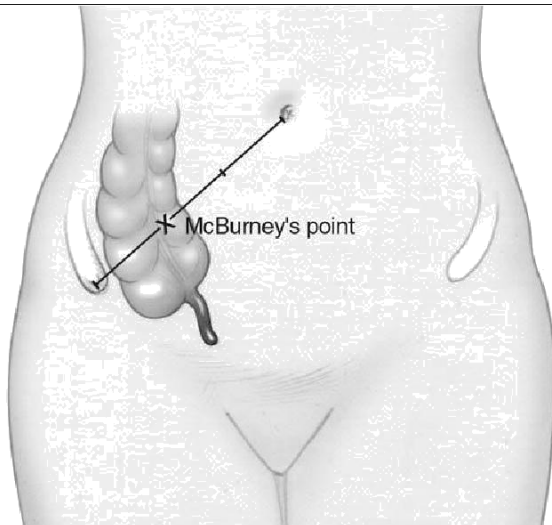
1. Perlu perbaikan : langkah-langkah tidak dilakukan dengan benar atau tidak sesuai dengan urutannya
2. Mampu : langkah-langkah dilakukan dengan benar dan sesuai dengan urutannya tapi tidak efisien
3. Mahir : langkah-langkah dilakukan dengan benar dan sesuai dengan urutannya dan efisien

TS : Langkah tidak perlu dilakukan karena tidak sesuai dengan

NO	LANGKAH KLINIK	NILAI		
	Persiapan Pasien			
	<ul style="list-style-type: none"> • Menjelaskan jenis pemeriksaan: pemeriksaan appendicitis • Menjelaskan alasan pemeriksaan: kecurigaan adanya app dari hasil anamnesis dan pemeriksaan fisis umum, untuk menegakkan diagnosis untuk penentuan langkah selajutnya • Menjelaskan langkah-langkah pemeriksaan: Pasien akan berbaring, membuka pakaian bagian perut McBurney: menekan perut bagian kanan, Psoas sign: Obturator sign: • Menjamin kerahasiaan pemeriksaan • Meminta persetujuan pasien 			
	McBurney Sign			
	<ul style="list-style-type: none"> • Meminta pasien berbaring dan membuka pakaian bagian abdomen • Menghangatkan suhu telapak tangan • Memberikan penekanan dengan ujung jari II, III, IV, dan V secara perlahan-lahan pada titik Mcburney 			

	<p>sambil melihat ekspresi pasien dan meminta pasien memebri tahu jika terasa nyeri.</p>			
--	--	--	--	--

HATI-HATI: lakukan dengan sangat hati-hati, jika
positif app pasien akan merasa sangat nyeri



- Positif: Pasien merasakan nyeri pada region kanan bawah abdomen

Blumberg sign

- Melakukan penekanan secara perlahan-lahan dengan menggunakan jari II, III, IV, dan V pada kuadran kiri bawah abdomen, kemudian menarik jari secara tiba-tiba, sambil melihat ekspresi pasien dan meminta pasien memberi tahu jika terasa nyeri

- Positif: Pasien merasakan nyeri pada region kanan bawah abdomen

Psoas sign

- Meminta pasien berbaring ke sebelah kiri
- Melakukan Ekstensi tungkai bawah kanan pasien sambil melihat ekspresi pasien dan meminta pasien member tahu jika terasa nyeri

- Positif: Pasien merasakan nyeri pada region kanan bawah abdomen

Obturator sign

- Meminta pasien berbaring pada posisi supine

(telentang)

- Melakukan memfleksikan paha kanan sambil melakukan rotasi dan melihat ekspresi pasien dan meminta pasien member tahu jika terasa nyeri
 - Positif: Pasien merasakan nyeri pada region kana bawah abdomen
-

Bagian 2: PEMERIKSAAN HERNIA

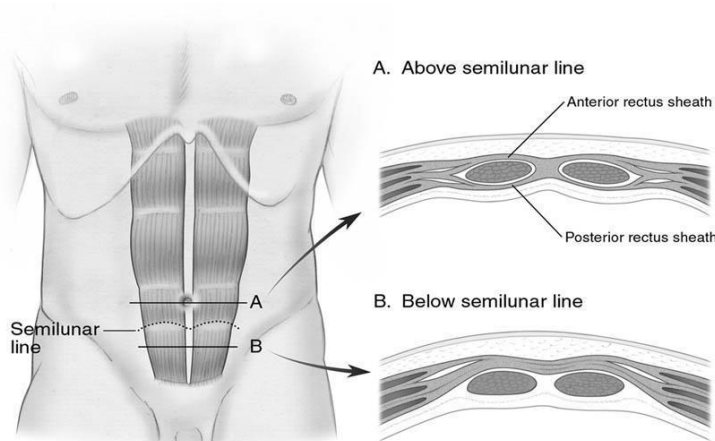
Dasar Teori

Anatomi dinding abdomen dan daerah inguinal

Dinding abdomen terdiri atas kulit, fascia subcutaneous, dan fascia Scarpa yang melapisi otot. Dari superficial ke profunda, lapisan dinding otot abdomen terdiri atas musculus oblique externus abdominis, musculus oblique internus abdominis, dan musculus transverses abdominis. Di bagian medial terdapat musculus rectus abdominis dextra dan sinistra bertemu membentuk linea alba. Musculus transverses abdominis berakhir pada linea semilunaris dan berlanjut menjadi fascia transversalis. Fascia transversalis memanjang ke bawah hingga inguinal.

Bagian terdalam dinding abdomen yaitu peritoneum selanjutnya menutupi semua visceral abdominalis. Pada embrio laki-laki, peritoneum dapat memproyeksikan kantung melalui processus vaginalis pada bagian dalam cincin inguinal. Cincin inguinal eksterna merupakan lubang berbentuk oval pada aponeurosis oblique externa, di lateral tuberculum pubicum. Cincin inguinal interna merupakan lubang pada fascia transversalis sekitar 1 inci di atas titik midinguinalis, pertengahan antara spina iliaca anterior superior dan tuberculum pubicum. Ruang oblique yang meluas dari superior dan lateral cincin interna hingga medial dan inferior cincin eksterna membentuk canalis inguinalis. Chorda spermatica pada laki-laki dan round ligament pada wanita melewati canalis ini yang dibatasi di bagian anterior oleh aponeurosis oblique externa, superior oleh aponeurosis oblique interna dan transverses abdominis, dan inferior oleh ligamentum inguinale dan ligamentum lacuna.

Fascia transversalis membentuk lantai (dinding posterior) dari canalis inguinalis. Cincin femoral dibentuk di bagian anterior oleh ligamentum inguinale, lateral oleh vena femoralis, posterior oleh fascia pectinea, dan medial oleh ligamentum lacunar (Gimbernat's Ligament).

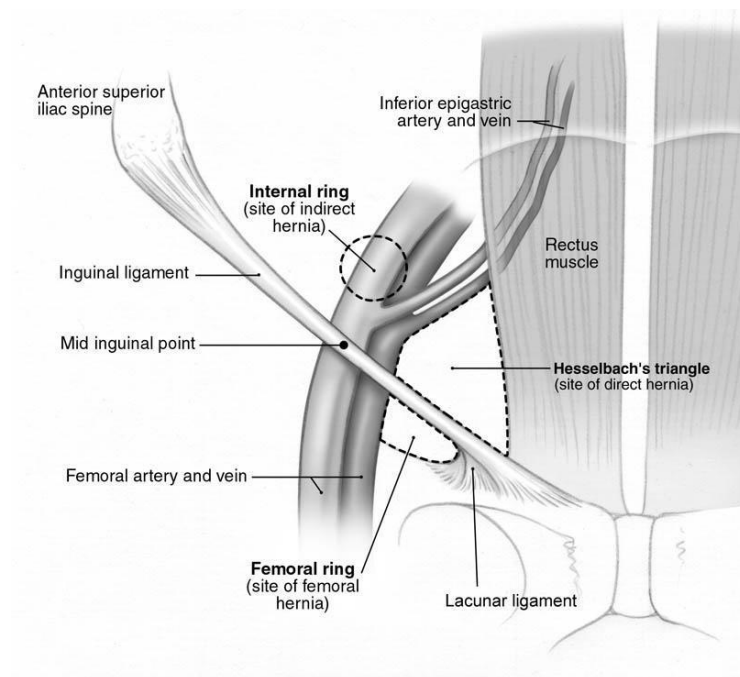


Terdapat 3 jenis hernia yang umum ditemukan: Hernia inguinalis indirek, hernia inguinalis direk, dan hernia femoralis. Hernia inguinalis indirek berhubungan dengan kantung peritoneum yang masuk melalui cincin internal ke dalam canalis inguinalis dan terletak anteromedial dari chorda spermatica atau round ligament. Kantung tersebut beserta isinya (omentum, usus halus, dll) dapat masuk hingga mencapai scrotum (hernia scrotalis).

Hernia direk inguinalis terjadi jika kantung memasuki trigonum Hesselbach akibat lemahnya dinding posterior canalis inguinalis.

Hernia femoralis terjadi ketika bagian peritoneum memasuki cincin femoralis. Kantung tersebut biasanya kecil dan memiliki leher yang sempit yang memungkinkan omentum atau sebagian dari dinding usus halus berherniasi.

Pasien biasanya datang dengan keluhan benjolan pada daerah inguinal, femoral, atau scrotal, yang hilang timbul, utamanya muncul jika buang air besar, batuk, atau setelah bangun dan beraktivitas, dan menghilang jika berbaring atau dimasukkan sendiri.



PENUNTUN PEMBELAJARAN PEMERIKSAAN HERNIA

Beri nilai untuk setiap langkah klinik dengan menggunakan kriteria sebagai berikut :

1. Perlu perbaikan : langkah-langkah tidak dilakukan dengan benar atau tidak sesuai dengan urutannya
2. Mampu : langkah-langkah dilakukan dengan benar dan sesuai dengan urutannya tapi tidak efisien
3. Mahir : langkah-langkah dilakukan dengan benar dan sesuai dengan urutannya dan efisien

TS : Langkah tidak perlu dilakukan karena tidak sesuai dengan

NO	LANGKAH KLINIK	NILAI		
	Persiapan Pasien			
	<ul style="list-style-type: none"> • Menjelaskan jenis pemeriksaan: pemeriksaan hernia • Menjelaskan alasan pemeriksaan: kecurigaan adanya hernia dari hasil anamnesis dan pemeriksaan fisis umum, untuk menegakkan diagnosis untuk penentuan langkah selajutnya • Menjelaskan langkah-langkah pemeriksaan: Pasien akan berdiri dan berbaring, membuka pakaian dan celana dalam (jelaskan dengan hati-hati) pastikan bahwa pemeriksaan ini aman, dan menjadi rahasia antara dokter pasien, dan menanyakan agar ada anggota keluarga yang dapat menemani. Jika perlu memanggil perawat untuk mendampingi dokter. • Meminta persetujuan pasien, jika pasien menolak, minta pasien menandatangani lembar penolakan tindakan. 			
	Persiapan			
	<ul style="list-style-type: none"> • Mencuci tangan • Memakai handscoen 			
	Pemeriksaan Inspeksi			
	<ul style="list-style-type: none"> • Meminta pasien berdiri 			

- | | | | | |
|--|--|--|--|--|
| | <ul style="list-style-type: none">• Menginspeksi daerah inguinal, femoral, mencari adanya tanda-tanda benjolan.• Jika benjolan tidak tampak, meminta pasien melakukan maneuver valsalva, dengan meminta pasien meniup tetapi menutup mulut dan hidungnya, | | | |
|--|--|--|--|--|

	<p>sambil mengamati apakah muncul benjolan pada daerah inguinal dan femoral atau tidak.</p> <ul style="list-style-type: none"> • Jika benjolan tampak, minta pasien untuk mendorong kembali benjolan itu dan lihat apakah benjolan dapat dimasukkan atau tidak. Jika tidak dapat dimasukkan, minta pasien berbaring, dan ulangi kembali. <p>Interpretasi:</p> <ul style="list-style-type: none"> • Jika tampak benjolan yang bergerak dari lateral ke medial di dalam canalis inguinalis: Hernia inguinalis indirek 			
	<ul style="list-style-type: none"> • Jika tampak benjolan dari profunda ke superficial melalui lantai inguinal: Hernia inguinalis direk • Jika tampak benjolan di bawah ligamentum inguinal: hernia femoralis • Jika tampak benjolan pada scrotum: Hernia scrotalis <p>Pemeriksaan palpasi</p> <ul style="list-style-type: none"> • Meminta pasien berbaring, meletakkan jari kedua 			
	<p>pada canalis inguinalis dan minta pasien untuk mengedan atau batuk.</p> <ul style="list-style-type: none"> • Positif hernia indirek inguinalis jika terasa massa lunak yang menyentuh jari. 			

KASUS EMERGENCY: HERNIA INKARSERATA:

Jika terdapat nyeri dan benjolan yang menetap, disertai demam, mual, muntah, takikardi, dan distensi abdomen: segera rujuk/ konsultasi untuk bedah emergency

REFERENSI

Lowry SF (2005). Learning Surgery. Springer, USA.

Debas HT (2004). Gastrointestinal Surgery: Patophysiology and Management. Springer: New York. Townsend

CM, Beauchamp RD, Evers BM, and Mattor KL (2004). Sabiston Textbook of Surgery. Elsevier Saunders:

Philadelphia.

Wilson SE (2006). Current Clinical Strategy : Surgery. University of California: Irvine.