


**TEAM BASED LEARNING**  
**MODUL 1**  
**BATU EMPEDU**



**Diberikan pada Mahasiswa Semester VI**  
**Fak. Kedokteran Univ. Hasanuddin**

**DISUSUN OLEH:**  
**dr.Satriawan Abadi, Sp.PD-KIC**  
**Dr.dr.Ibrahim Labeda, Sp.B-KBD**

**FAKULTAS KEDOKTERAN**  
**UNIVERSITAS HASANUDDIN**  
**MAKASSAR**

**2018**

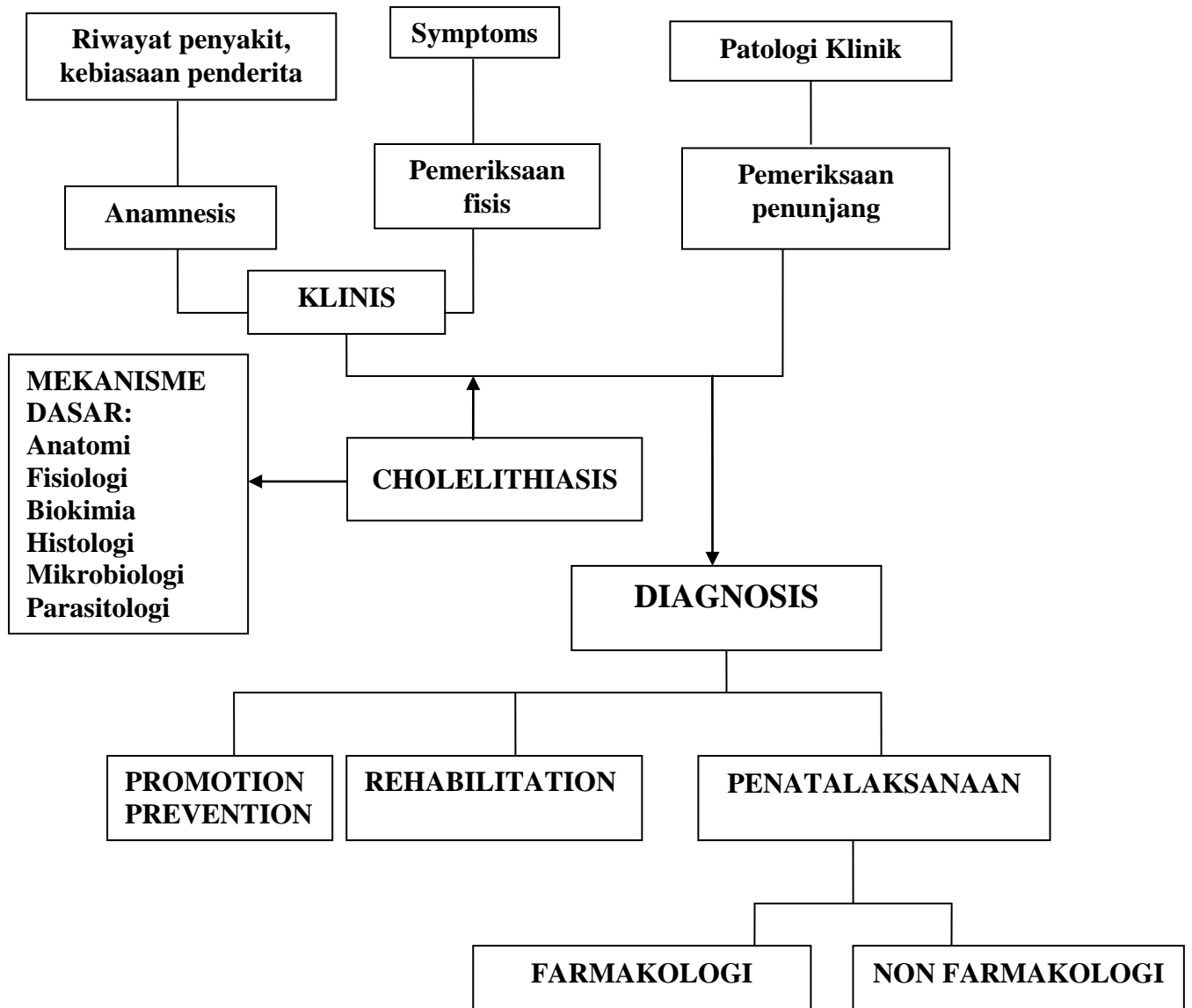
## **TUJUAN PEMBELAJARAN**

Setelah selesai mempelajari modul ini, mahasiswa diharapkan dapat memahami dan mengerti tentang anatomi dan topografi empedu, patologi dan patogenesis colelithiasis, mampu menegakkan diagnosis, melakukan penatalaksanaan farmakologis dan non farmakologis, perawatan pasca operasi serta tindakan mengatasi komplikasi

## **DAFTAR PUSTAKA**

1. Brunicardi, F Charles, Dana K. Andersen, et.al. Schwartz's Principles of Surgery Eighth Edition.USA: Mc Graw Hill Companies.
2. Sjamsuhidayat.R & Wim de Jong. Buku Ajar Ilmu Bedah Edisi III.Jakarta : EGC. 2010.

**PROBLEM TREE**



**KASUS****SKENARIO:**

Seorang perempuan, 51 tahun, masuk IGD Rumah Sakit dengan keluhan utama nyeri perut bagian kanan sejak 4 hari yang lalu , kedua mata kelihatan kuning , mual dan muntah pada pagi dan malam hari

**Tugas:**

1. Tentukanlah diagnosis dan diagnosis banding yang paling memungkinkan pada kasus diatas!
2. Tentukanlah informasi tambahan yang dibutuhkan untuk menentukan diagnosis dan penatalaksanaan pada kasus diatas!

**Tugas:**

1. Tentukanlah diagnosis pada kasus di atas!
2. Tentukanlah penatalaksanaan farmakologis pada kasus diatas!
3. Tentukanlah penatalaksanaan non farmakologis pada kasus di atas!