

TEAM BASED LEARNING

MODUL

BENJOLAN PADA LIPAT

PAHA



Diberikan pada Mahasiswa Semester VI
Fakultas Kedokteran Unhas

DISUSUN OLEH :
Dr. dr. Ibrahim Labeda Sp.B-KBD

FAKULTAS KEDOKTERAN
UNIVERSITAS HASANUDDIN
MAKASSAR
2018

TUJUAN PEMBELAJARAN

TUJUAN UMUM

Setelah selesai mempelajari modul ini, mahasiswa diharapkan memahami dan mengerti tentang anatomi dan topografi hernia inguinalis, patologi dan patogenesis hernia inguinalis, mampu menegakkan diagnosis, melakukan penatalaksanaan farmakologis dan non farmakologis, perawatan pasca operasi serta tindakan mengatasi komplikasi.

TUJUAN KHUSUS

1. Mampu menjelaskan anatomi dan topografi hernia inguinalis
2. Mampu menjelaskan patologi dan patogenesis hernia inguinalis
3. Mampu menjelaskan dan menegakkan diagnosis hernia inguinalis
4. Mampu menjelaskan penatalaksanaan pada hernia inguinalis
5. Mampu menjelaskan perawatan pasca operasi pada pasien hernia inguinalis
6. Mampu menjelaskan komplikasi hernia inguinalis

Referensi:

P. Puri, M. Holwarth. Hernias – Inguinal, Umbilical, Epigastric, Femoral and Hydrocele. Dalam Pediatric Surgery. Springer-Verlag Berlin Heidelberg. 2006.

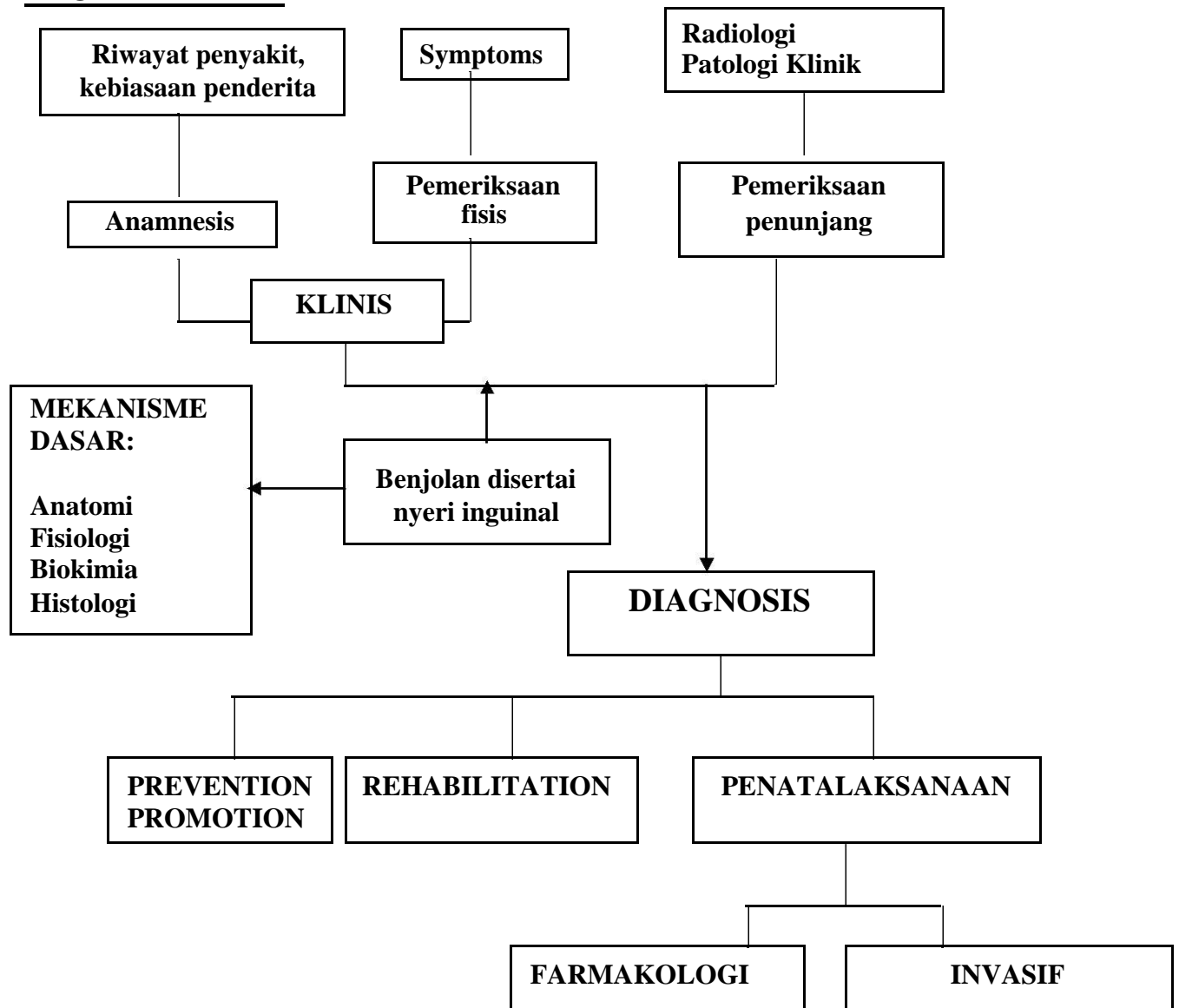
Widjaja, H, Anatomi Abdomen, Jakarta, EGC, 2007,

Sjamsuhidayat R, Wim de Jong, 2005, Buku Ajar Ilmu Bedah, Edisi 2, Jakarta, EGC,

Henry MM, Thompson JN, 2005, Principles of Surgery, 2nd edition, Elsevier Saunders.

McVay, C.B: Pada Davis, L (Ed): Christopher's Text – Book of Surgery, 9th ed. Philadelphia, W.B. Saunders Company, 1968.

PROBLEM TREE



KASUS

SKENARIO :

Yono (40 Tahun) datang ke IGD RS di antar oleh keluarganya dengan keluhan nyeri perut hebat yang dirasakan sejak bangun tidur tadi pagi. Tiga hari yang lalu Yono telah merasakan ada yang aneh di perutnya, ia merasa perutnya tidak kunjung sembuh setelah minum obat warung, kemarin malam Yono di bawa ke tukang urut oleh keluarganya. Yono juga menyampaikan sejak 7 bulan terakhir ia merasa susah buang air kecil dan sering muncul benjolan di lipat paha kanan yang menghilang saat berbaring. Dari pemeriksaan fisik didapatkan bising usus meningkat dan pembesaran scrotum kanan

Tugas:

1. Tentukanlah Diagnosis dan Diagnosis Banding yang paling memungkinkan pada kasus di atas!
2. Tentukanlah informasi tambahan yang dibutuhkan untuk menentukan diagnosis dan penatalaksanaan pada kasus di atas!