

PENUNTUN PEMBELAJARAN
TEHNIK PEMERIKSAAN PROSTAT
DENGAN COLOK DUBUR



SISTEM UROGENITAL
FAKULTAS KEDOKTERAN
UNIVERSITAS HASANUDDIN
2018

TEKNIK PEMERIKSAAN PROSTAT DENGAN COLOK DUBUR

TUJUAN INSTRUKSIONAL UMUM (TIU)

Mahasiswa mampu melakukan pemeriksaan colok dubur untuk prostat secara baik, benar dan efisien.

TUJUAN INSTRUKSIONAL KHUSUS (TIK)

Setelah melakukan latihan keterampilan ini, mahasiswa :

1. Dapat melakukan persiapan penderita dengan benar
2. Dapat melakukan persiapan alat/bahan dengan benar
3. Dapat memberikan penjelasan pada penderita atau keluarganya tentang apa yang akan dilakukan, alat yang dipakai, bagaimana melakukan, apa manfaatnya, dan apa risiko yang mungkin terjadi.
4. Dapat menjelaskan kepada penderita atau keluarganya tentang kerahasiaan tindakan dan hak-hak penderita, misalnya tentang hak penderita untuk menolak tindakan yang akan dilakukan.
5. Dapat melakukan cuci tangan biasa dan aseptis dengan benar
6. Dapat memasang sarung tangan steril dengan benar, dan melepaskannya setelah pekerjaan selesai.
7. Dapat menempatkan pasien pada posisi yang tepat
8. Dapat melakukan pemeriksaan colok dubur dengan tepat
9. Dapat melakukan pemeriksaan kelenjar prostat dengan tepat

INDIKASI

1. Retentio urine
2. Aliran urine berkurang, nocturia, urine menetes (dribbling)
3. Pemeriksaan untuk menilai traktus gastrointestinalis (Rectal Toucher)

ACUAN

Persiapan : Mintalah penderita untuk buang air kecil, bila tidak dapat, lakukan kateterisasi. Atur posisi penderita dengan posisi lithotomi, kemudian pasang sarung tangan dan oleskan jari telunjuk yang bersarung tangan dengan lubricant

Prosedur :

Lakukan inspeksi pada perineum dengan memisahkan kedua bokong (otot gluteus) dengan tangan kiri. Nilailah kulit sekitar perineum seperti tanda inflamasi, sinus pilonidal, fistula ani, prolaps rectum dan hemorrhoid. Masukkan jari telunjuk secara perlahan ke orificium anal (perineum) dan tekan secara perlahan untuk merelaksasikan spinkter ani eksterna. Selanjutnya masukkan telunjuk sampai mencapai ampulla rectum, sambil menilai semua bagian rectum untuk menilai adanya massa atau tekanan pada daerah rectum kemudian pertahankan bagian ventral telunjuk menghadap ke dinding anterior rectum. Doronglah telunjuk menuju jam 12, dan rasakan alur median yang memisahkan 2 kelenjar prostat, teruskan sampai mencapai bagian teratas prostat (pole

atas) saat alur median menghilang. Bila telunjuk diteruskan ke atas, maka di tiap sisi midline dapat dicapai vesica seminalis yang dalam keadaan normal tidak teraba. Nilailah permukaan prostat (halus atau bernodul), konsistensinya (elastik, keras, halus), bentuknya, ukurannya (normal, membesar, atrofi), sensitifitas terhadap tekanan (normal atau tidak), mobilitas atau terfiksasi. Setelah selesai, keluarkan jari dan berilah penderita tissue untuk membersihkan dirinya.

Pada Hipertrophy prostat benigna (BPH) biasanya pembesarannya bilateral, teraba elastis seperti karet dan permukaan mukosa rectum licin. Pada Carcinoma teraba benjolan seperti batu dan bernodul-nodul, dan pembesaran unilateral. Pada prostatitis akut kelenjar membesar dan terba lunak, tegang dan sangat sensitif terhadap tekanan (nyeri tekan).

REFERENCES

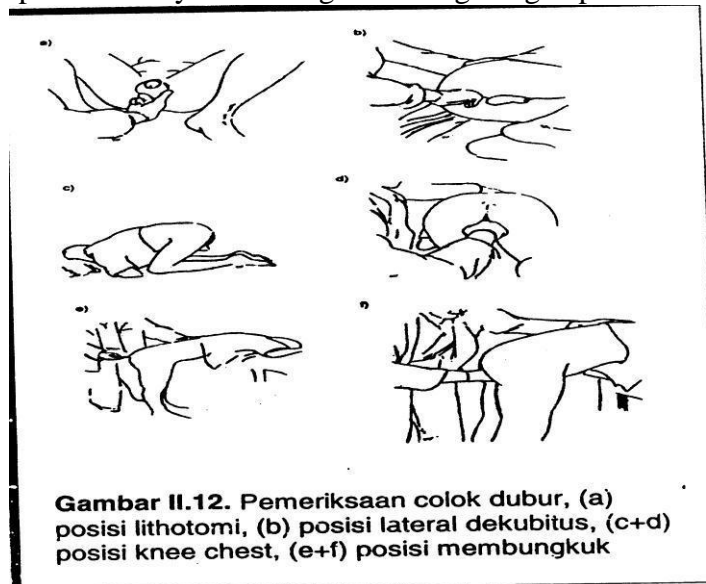
1. Degown RL and Brown DD : DeGowin’s Diagnostic Examination, 7th edition. McGraw-Hill, 2000
2. Swartz MH : Textbook of Physical Diagnosis, Hystory and Examination, 5th edition, Elsevier, 2006

PERSIAPAN ALAT DAN BAHAN:

- | | |
|------------------------|-----------------------------|
| - Sabun cair | - Kain kasa steril |
| - Air mengalir | - Ember berisi air |
| - Larutaaan antiseptik | - Handuk kecil atau tissue |
| - Lap atau tissue | - Baskom berisi klorin 0,5% |
| - Jelly | - Tempat sampah non-medis |
| - Sarung tangan steril | - Tempat sampah medis |

PERSIAPAN PENDERITA

- Kandung kemih dikosongkan
- Penderita pria umumnya berbaring terlentang dengan posisi lithothomi



PENUNTUN PEMBELAJARAN

TEHNIK PEMERIKSAAN PROSTAT DENGAN COLOK DUBUR

(digunakan oleh Peserta)

Beri nilai untuk setiap langkah klinik dengan menggunakan kriteria sebagai berikut:

1. **Perlu perbaikan:** langkah-langkah tidak dilakukan dengan benar dan atau tidak sesuai urutannya, atau ada langkah yang tidak dilakukan.
 2. **Mampu:** Langkah-langkah dilakukan dengan benar dan sesuai dengan urutannya, tetapi tidak efisien
 3. **Mahir:** Langkah-langkah dilakukan dengan benar, sesuai dengan urutan dan efisien.
- Langkah tidak perlu dilakukan karena tidak sesuai dengan keadaan.

TS Tidak Sesuai:

PENUNTUN PEMBELAJARAN

KETERAMPILAN PEMERIKSAAN COLOK DUBUR

NO.	LANGKAH / KEGIATAN	KASUS		
		1	2	3
Medical Consent		1	2	3
1.	Sapalah klien atau keluarganya dengan ramah dan persilahkan duduk. Perkenalkan diri anda, serta tanyakan keadaannya.			
2.	Berikan informasi umum pada klien atau keluarganya tentang pemeriksaan colok dubur, tujuan, manfaat dan resiko untuk keadaan klien.			
3.	Berikan jaminan pada klien atau keluarganya tentang kerahasiaan yang tindakan dan hasil pemeriksaan			
4.	Jelaskan pada klien tentang hak-hak klien atau keluarganya, misalnya tentang hak untuk menolak tindakan pemeriksaan colok dubur.			
5.	Mintalah kesediaan klien untuk pemeriksaan colok dubur			
Persiapan penderita dan alat/bahan		1	2	3
6.	Periksa dan aturlah alat yang dibutuhkan			
7.	Mintalah penderita mengosongkan kandung kencingnya. Bila klien tidak mampu mengosongkan kandung kencingnya sendiri, lakukan kateterisasi urine. Kemudian bantu klien dalam posisi lithothomi.			
Persiapan untuk melakukan colok dubur		1	2	3
8.	Lakukan cuci tangan rutin			
9.	Pasanglah sarung tangan DDT pada kedua tangan.			
Pemeriksaan colok dubur		1	2	3
10.	Penderita berada dalam posisi lithothomi (tergantung teknik			

	pemeriksaan lihat gambar)			
11.	Lakukan inspeksi daerah perineum dan anus, perhatikan apakah ada tanda-tanda hemorroid atau penonjolan/nodul, fistel (fisura ani) atau ada bekas operasi			
12.	Oleskan jelly pada jari telunjuk yang menggunakan sarung tangan			
13.	Masukkan jari telunjuk ke anus, perlahan-lahan sentuhlah spinkter ani dan mintalah penderita untuk bernapas seperti biasa, sambil menilai tonus spinkter ani tersebut. Tangan yang satu berada di atas suprapubis dan tekanlah ke arah vesica urinaria. (Bila vesica urinaria kosong, maka kedua ujung jari dapat bertemu (terasa)			
14.	Doronglah jari telunjuk ke arah dalam anus sambil menilai ampulla dan dinding rectum apakah dalam keadaan kosong/ada massa feses, terdapat tumor/hemorroid, atau adanya batu urethra (pars prostatica).			
15.	Tempatkanlah jari telunjuk pada jam 12, untuk meraba kelenjar prostat pada posisi lithothomi. (Kelenjar prostat teraba pada posisi jam 12.)			
16.	Raba massa tersebut, dan nilai hal-hal berikut: 1) Permukaannya atau keadaan mucosa rektum pada prostate, 2) Pembesarnya : pole atas bisa/tidak teraba dan penonjolannya kedalam rectum, 3) Konsistensi : kenyal, keras, atau lembut, 4) Simetris atau tidak, 5) Berbenjol-benjol atau tidak, 6) Terfiksir atau tidak, 7) Nyeri tekan atau tidak, 8) Adanya krepitasi (batu prostat) atau tidak			
17.	Keluarkan jari tangan dengan sedikit melengkungkan ujung jari, dan periksalah apakah ada darah, lendir dan feses pada sarung tangan			
Melepas sarung tangan		1	2	3
18.	Bersihkan sarung tangan dengan air mengalir gosokkan tangan untuk membersihkan bercak-bercak darah atau cairan tubuh lainnya yang menempel pada sarung tangan. Kemudian sarung tangan dibuka lalu dimasukkan kedalam baskom berisi larutan khlorin 0,5%, atau ke tempat sampah medis.			
19.	Lakukan cuci tangan aseptis			
20.	Lakukan perpisahan dengan pasien			