

TEAM BASED LEARNING
MODUL
LIMFOGRANULOMA VENERUM



**Diberikan pada Mahasiswa Semester IV
Fakultas Kedokteran Unhas**

DISUSUN OLEH :

Dr. dr. Farida Tabri,Sp.KK (K),FINSDV,FAADV

Dr. dr. Anni Adriani, Sp.KK,FINSDV,FAADV

SISTEM UROGENITAL
FAKULTAS KEDOKTERAN
UNIVERSITAS HASANUDDIN
MAKASSAR
2018

TUJUAN PEMBELAJARAN

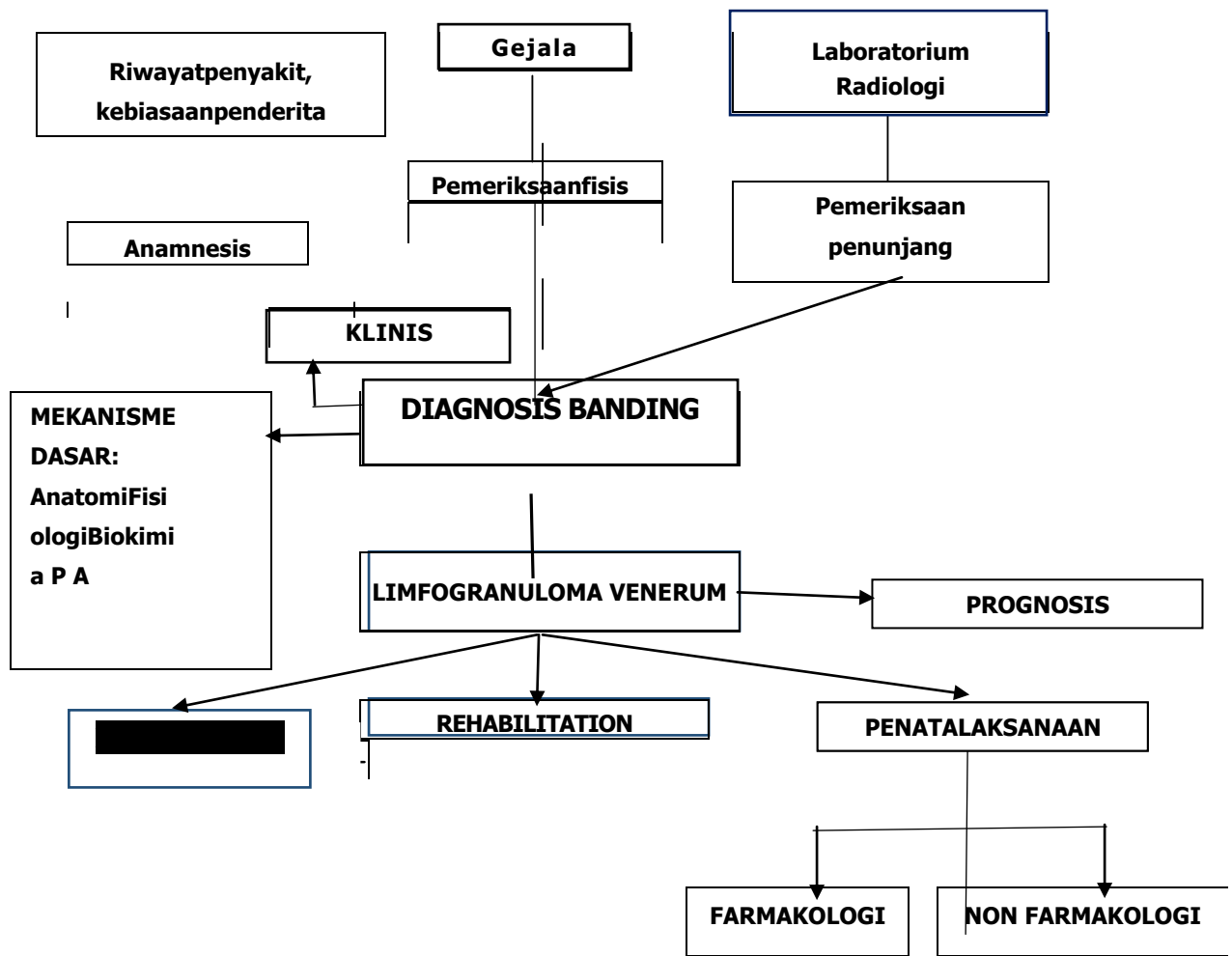
Setelah selesai mempelajari modul ini, mahasiswa diharapkan dapat mengaplikasikan pengetahuan biomedik dan patomekanisme penyakit-penyakit urogenital untuk:

1. Melakukan anamnesis terpinpin dengan baik dan benar kepada pasien dengan limfogranuloma venerum
2. Melakukan pemeriksaan fisis dan pemeriksaan penunjang pada pasien dengan limfogranuloma venerum
3. Melakukan diagnosis banding dan menegakkan diagnosis kerja limfogranuloma venerum
4. Menjelaskan penatalaksanaan secara farmakologis pada pasien dengan limfogranuloma venerum
5. Menjelaskan komplikasi penyakit dan melakukan edukasi pada pasien dengan limfogranuloma venerum

Referensi:

1. Fitz Patrick Dermatology in General Medicine, 8th edition. 2505-2509
2. Sexually Transmitted Disease Treatment Guidelines 2015, 4th edition. Hal 33-34

PROBLEM TREE



KASUS

SKENARIO :

Seorang pria berumur 30 tahun, belum menikah, datang ke poliklinik kulit dan kelamin. Pasien mengeluhkan munculnya luka menjorok dangkal (ulserasi) dan bintil berupa papul yang tidak terasa sakit pada daerah kemaluan.

Tugas:

1. Tentukanlah diagnosis dan diagnosis banding yang paling memungkinkan pada kasus di atas!
2. Tentukanlah informasi tambahan, pemeriksaan penunjang yang dibutuhkan untuk menentukan diagnosis dan penatalaksanaan pada kasus di atas!
3. Tentukanlah komplikasi yang mungkin terjadi pada kasus di atas!