

TEAM BASED LEARNING

MODUL

PERDARAHAN



**Diberikan pada Mahasiswa Semester II
Fakultas Kedokteran Unhas**

DISUSUN OLEH :

dr. Tutik Harjianti, SpPD-KHOM

dr. Dimas Bayu, SpPD

dr. Yuyun Widaningsih, M.Kes, SpPK

SISTEM HEMATOLOGI-IMUNOLOGI

FAKULTAS KEDOKTERAN

UNIVERSITAS HASANUDDIN

MAKASSAR

2018

TUJUAN PEMBELAJARAN

SASARAN PEMBELAJARAN

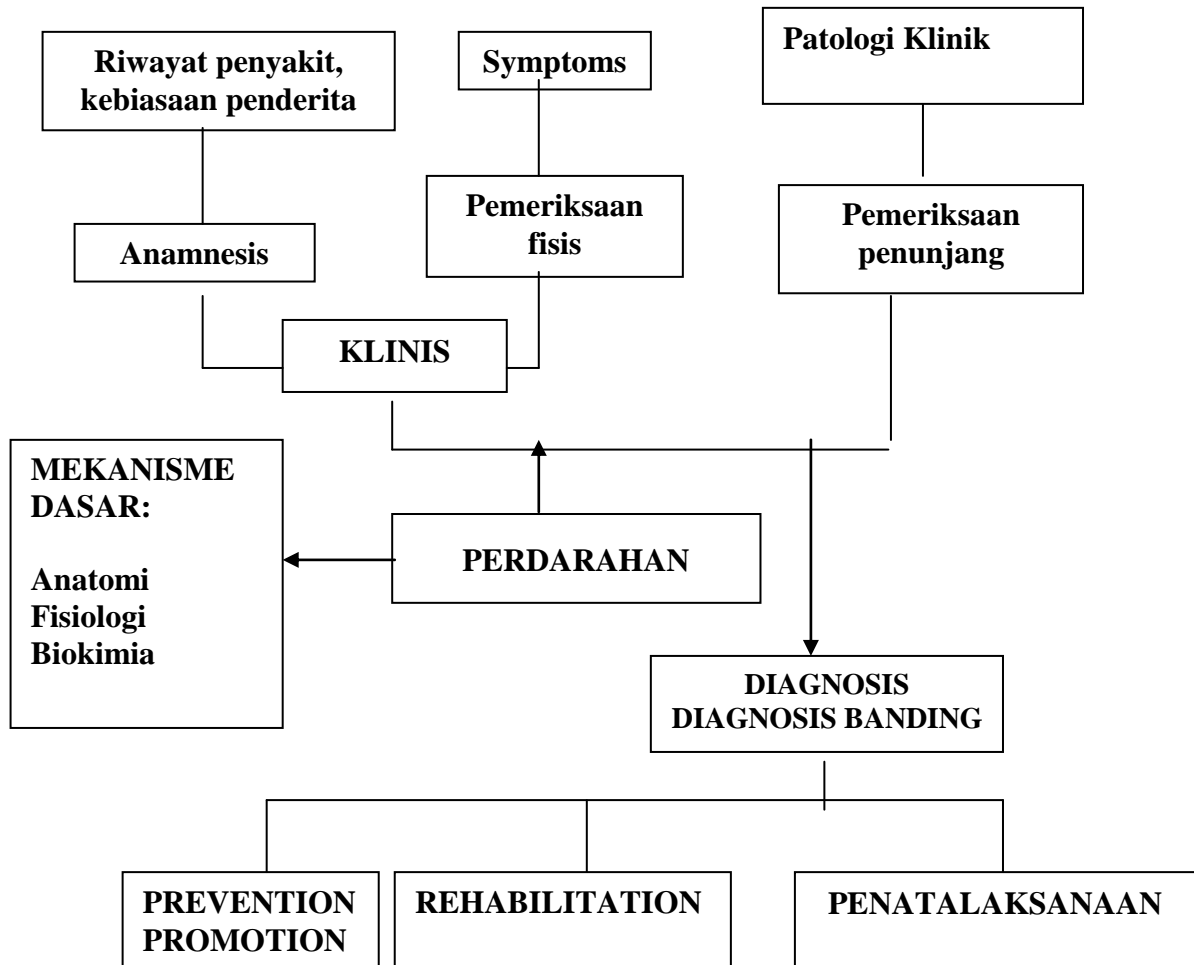
Setelah selesai mempelajari modul ini. Mahasiswa diharapkan dapat :

1. Menjelaskan mekanisme hemostasis
2. Menjelaskan mekanisme pembekuan
3. Menjelaskan tentang gangguan vaskuler
4. Menjelaskan tentang gangguan trombosit
5. Menjelaskan tentang gangguan pembekuan
6. Menjelaskan patofisiologi terjadinya perdarahan, diagnostik, penatalaksanaan, komplikasi, pencegahan, dan pengendalian dari DIC
7. Menjelaskan patofisiologi terjadinya perdarahan, diagnostik, penatalaksanaan, komplikasi, pencegahan, dan pengendalian dari penyakit ITP
8. Menjelaskan gambaran radiologi pada penyakit perdarahan
9. Menjelaskan farmakokinetik obat-obat hemostatik darah dan antikoagulan

Referensi:

1. Buku Ajar Ilmu Penyakit Dalam
2. Hematologi Klinis Dasar
3. Dacie JV and Lewis SM. Practical Haematology, 9th ed. Churchill Livingstone, Edinburg
4. Wintrobe's Clinical Hematology

PROBLEM TREE



KASUS

SKENARIO :

Seorang perempuan berusia 32 tahun, datang ke puskesmas dengan keluhan demam sejak 3 hari yang lalu. Penderita sering merasa tidak enak badan selama 1 bulan terakhir. Di lengan belakang penderita terdapat lebam namun penderita tidak memperhatikan kapan lebam tersebut muncul.

Tugas:

1. Tentukanlah Diagnosis dan Diagnosis Banding yang paling memungkinkan pada kasus di atas!
2. Tentukanlah informasi tambahan (anamnesis dan pemeriksaan lainnya) yang dibutuhkan untuk menentukan diagnosis dan penatalaksanaan pada kasus di atas!

INFORMASI TAMBAHAN

SKENARIO

Pada anamnesis tambahan:

Riwayat pekerjaan: Ibu rumah tangga. Riwayat kebiasaan sosial: Pola makan biasa, tidak merokok, tidak mengonsumsi alkohol, jarang berolahraga. Riwayat keluarga: Tidak ada riwayat gejala yang sama di anggota keluarga.

Pada pemeriksaan fisis

Status Presens: Sakit Sedang/Compos Mentis/ TB: 146 cm BB: 50 kg

Tanda Vital: TD: 90/60 mmHg, N: 96 x/mnt, P: 24 x/mnt, S: 38,5°C

Status Lokalis:

Mata: konjungtiva palpebra tidak pucat, sklera tidak ikterus

Mulut: mukosa mulut pucat (-), papil lidah atropi (-), stomatitis angularis (-), hipertropi ginggiva (-)

Jantung, paru, hepar, lien dan KGB dalam batas normal

Ekstremitas: tampak lebam di belakang lengan tangan kiri, edema (-)

Hasil Pemeriksaan Laboratorium:

Hb : 12,3 gr/dL (12,0 – 16,0 gr/dL)

Leukosit : 13.000 sel/mm³ (4000-10000 sel/mm³)

Trombosit : 48.000 sel/mm³ (150.000 – 400.000 sel/mm³)

Eritrosit : 4.800.000 sel/mm³ (4.500.000 – 6.200.000 sel/mm³)

Prothrombine Time : 21 detik

D-dimer : 2,4 U/ml

Fibrinogen : 90 mg/dl

Tugas:

1. Tentukanlah diagnosis pada kasus di atas!
2. Tentukanlah penatalaksanaan kasus di atas!