

MODUL-1
LUKA / TRAUMA
Pegangan untuk Tutor



6th Semester

Diberikan kepada mahasiswa semester 6

**KEDOKTERAN FORENSIK DAN
MEDIKOLEGAL FAKULTAS KEDOKTERAN
UNIVERSITAS HASANUDDIN
2023**

LUKA / TRAUMA

Setelah kelulusan, dokter manapun dapat berhadapan dengan situasi dimana ia harus memeriksa orang yang terluka, terutama pada kasus kecelakaan. Kondisi luka yang diderita bisa saja remeh atau serius dan orang yang terluka dapat saja hidup atau mati. Oleh karena itu, sangatlah penting bagi dokter untuk memiliki kemampuan mengidentifikasi dan mendeskripsikan luka, yang mungkin saja memiliki dampak serius medikolegal dikemudian hari. Oleh karenanya, sangatlah esensial untuk memeriksa dengan seksama dan benar serta mengidentifikasi dan mendeskripsikan, dengan deskripsi lengkap yang tertulis dan dokumentasi foto yang diambil saat pemeriksaan berbagai tipe luka yang ada

A. TUJUAN PEMBELAJARAN

Setelah mempelajari modul, mahasiswa diharapkan memiliki pemahaman mengenai mekanisme dasar yang berkaitan dengan terjadinya luka / trauma dan kondisi yang berhubungan dengan luka / trauma serta karakteristik luka

B. SASARAN PEMBELAJARAN

Dalam scenario ini terdapat beberapa luka yang disebabkan oleh tikaman, luka akibat benda tumpul (tinjauan, tendangan, pukulan, dll), cekikan, gigitan, luka tembak, luka akibat jatuh dari ketinggian, tertabrak kendaraan, dan trauma ledakan akibat bahan peledak. Sebagai tambahan, mahasiswa juga diharapkan dapat membedakan waktu terjadinya luka / trauma, apakah luka tersebut terjadi pre-mortem atau post-mortem (sebelum atau setelah kematian korban), dan untuk menetapkan penyebab kematian paling mungkin (COD) menggunakan pendekatan Proximus Mortis (PMA) pada kejadian dimana kematian merupakan konsekuensi dari luka / trauma.

Setelah mempelajari modul, mahasiswa diharapkan dapat:

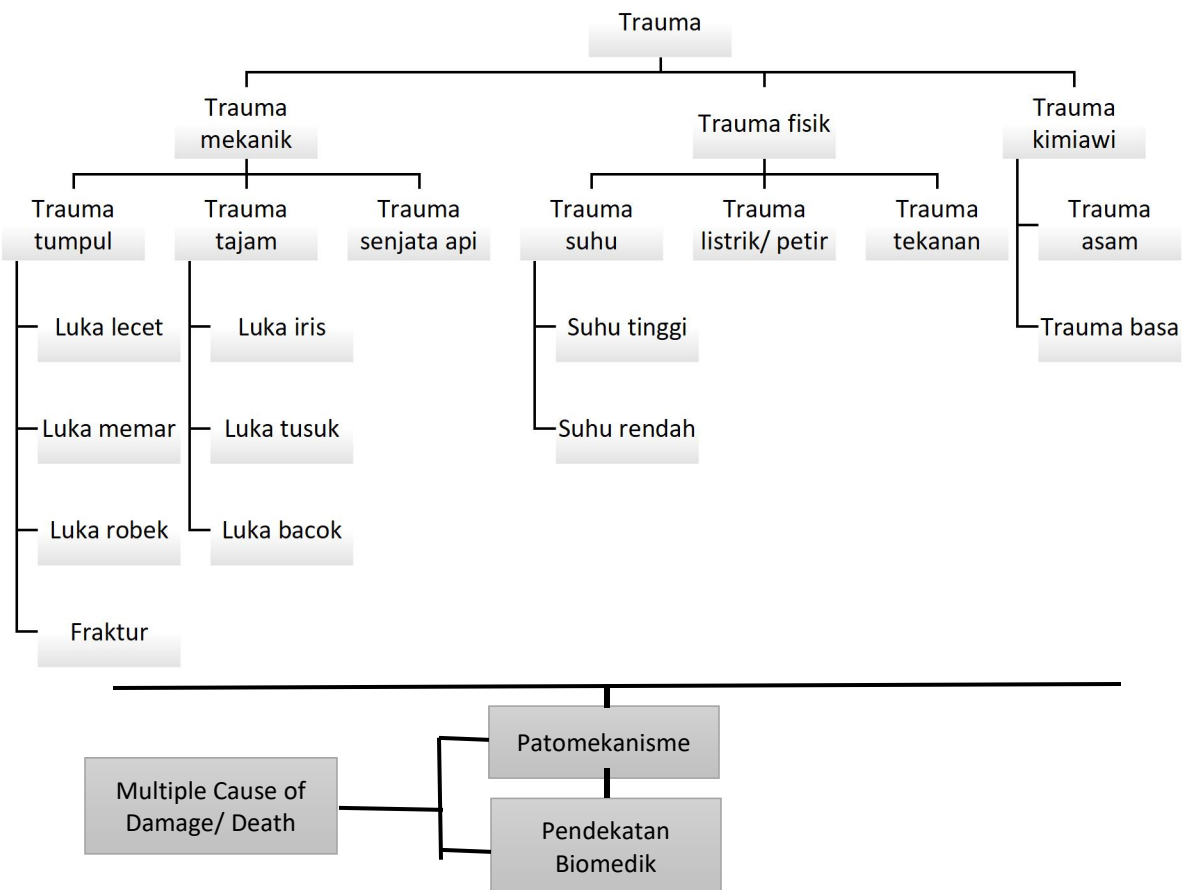
1. Menjelaskan patomekanisme luka / trauma menggunakan pengetahuan tentang histologi, anatomi, dan fisiologi tubuh manusia.
2. Mendeskripsikan karakteristik luka
3. Menjelaskan karakteristik kemungkinan 'agen' penyebab luka

4. Menjelaskan keparahan / derajat luka sesuai dengan hukum yang berlaku
5. Menetapkan penyebab Luka atau kematian paling mungkin Cause of Damage/Death (COD) menggunakan pendekatan Proximus Mortis/Morbus Approach (PMA)

C. STRATEGI BELAJAR

1. Diskusi terpimpin, difasilitasi tutor
2. Diskusi terpimpin, tanpa tutor
3. Konsultasi dengan pakar
4. Kuliah pakar pada kuliah umum
5. Belajar mandiri dengan bantuan buku, majalah, slide, tape recorder, video atau internet.

TOPIK TREE



D. JADWAL KEGIATAN

1. Pertemuan pertama kuliah umum; kuliah disajikan terutama dalam bentuk komunikasi satu arah, diikuti dengan sesi tanya jawab.

Tujuan:

- Menjelaskan modul dan bagaimana menyelesaikan tugas yang diberikan
- Memilih ketua kelompok dan sekretaris
- *Brain storming* untuk langkah 1 sampai 3
- Belajar mandiri.

2. Pertemuan kedua.

Tujuan:

- Diskusi kelompok dipimpin, difasilitasi oleh tutor untuk kemudian melaporkan hasil belajar mandiri dan memenuhi proses PBL hingga langkah ke 5 (tujuan pembelajaran 1 dan 2 pada minggu pertama dan 3 hingga 6 pada minggu ke 2)
- Mengumpulkan informasi baru yang diperlukan
- Melaporkan hasil diskusi terakhir untuk menyintesis informasi terbaru.

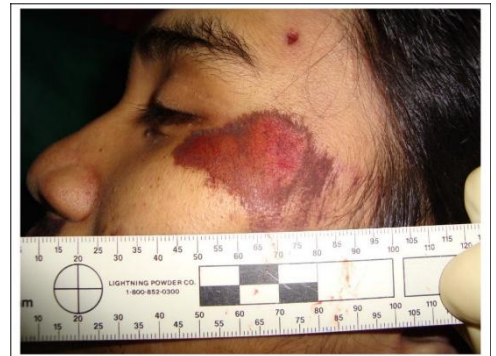3. Pertemuan ketiga Tujuan:

Dilakukan pada kelas umum, dalam format diskusi panel, di mana mahasiswa melaporkan hasil akhir dari diskusi setiap kelompok, mengklarifikasi hal-hal yang masih belum dipecahkan oleh kelompok dan berbagi informasi dan penemuan dengan kelompok lain.

E. SKENARIO

SKENARIO 1

(Modul 1.1) Seorang wanita 24 tahun dibawa dan diantar ke PUSKESMAS oleh polisi. Ia ditemukan tidak sadar di jalan Tamalanrea Km.9 dan sebuah sepeda motor ditemukan sejauh 5 meter dari korban. Sayangnya, ia dilaporkan meninggal 10 menit setelah tiba di PUSKESMAS. Sepeda motor yang ditemukan hanya menunjukkan sedikit kerusakan.



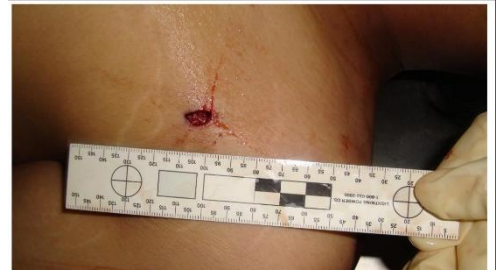Ringkasan Pembahasan

1. Deskripsi Luka :
 - a. Jumlah Luka dan jenis luka : 1 Buah luka tertutup
 - b. Regio Anatomis : Pipi kiri atas
 - c. Koordinat Luka : Absis sulit di evaluasi dan Ordinat terletak 1 cm di bawah garis khayal mata
 - d. Ukuran Luka : P = 4 cm dan L = 3 cm
 - e. Karakteristik Luka :
 - Batas Luka tegas
 - Luka berwarna merah dan tampak pengelupasan kulit ari
 - Daerah sekitar luka tampak kemerahan
2. Kesimpulan Luka : Tampak 1 luka lecet di daerah pipi kiri atas yang di akibatkan oleh trauma tumpul.
3. MCOD :
 - a. Damage : Luka Lecet pada pipi kiri atas
 - b. A1 (Kerusakan Langsung) : kerusakan pada pembuluh darah kecil dan kulit ari (epidermis)
 - c. A2 (penyebab dasar) : Trauma Tumpul
 - d. B (Penyebab Kontribusi) : tidak ada
4. Aspek Medikolegal :
 - a. Penyebab skenario di atas adalah kecelakaan lalu lintas

- b. Diatur dalam UU No.22 Tahun 2009 tentang Lalu lintas dan Angkutan Jalan (UU LLAJ)

SKENARIO 2

(Modul 1.2) Seorang pria berumur 19 tahun dibawa ke UGD Rumah Sakit diantar oleh polisi dan keluarga. Ia ditemukan tidak sadarkan diri di depan teras rumahnya dengan terdapat luka di bagian dada. Menurut keterangan keluarga, korban habis cekcok dengan temannya sebelum ditemukan tidak sadarkan diri.



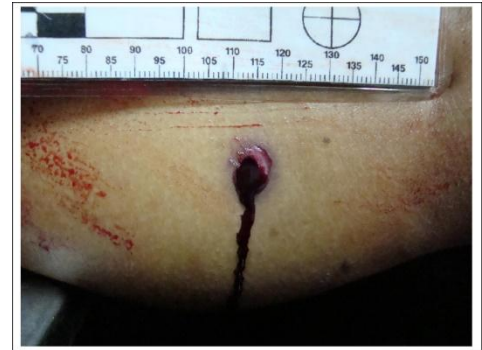Ringkasan Pembahasan

1. Deskripsi Luka :
 - a. Jumlah Luka dan jenis luka : 1 Buah luka terbuka
 - b. Regio Anatomis : Dada kiri atas
 - c. Koordinat Luka : Absis dan Ordinat Sulit untuk di evaluasi
 - d. Ukuran Luka : P = 1 cm dan L = 0,5 cm kedalaman luka sulit di evaluasi
 - e. Karakteristik Luka :
 - Tepi Luka rata
 - Tebing luka terdiri dari lapisan kulit, Pembuluh darah, lemak, dan otot. Dasar luka terdiri dari otot. Tidak terdapat jembatan jaringan. Ujung luka atas tumpul dan ujung luka bawah lancip. Pendarahan aktif tidak ada.
 - Daerah sekitar luka tampak darah yang mengering
2. Kesimpulan Luka : Tampak 1 luka Tusuk di daerah dada kiri atas yang di akibatkan oleh trauma tajam bermata satu.
3. MCOD :
 - a. Damage : Luka Tusuk di Dada Kiri Atas
 - b. A1 (Kerusakan Langsung) : kerusakan pada kulit, pembuluh darah, lemak dan jaringan otot.
 - c. A2 (penyebab dasar) : Trauma Tajam bermata satu
 - d. B (Penyebab Kontribusi) : tidak ada
4. Aspek Medikolegal :
 - a. Luka tergolong derajat sedang – berat

- b. Diatur dalam KUHP pasal 351 tentang penganiayaan dan 90 tentang luka berat

SKENARIO 3

(Modul 1.3) Seorang pria 48 tahun dibawa ke UGD Rumah Sakit diantar oleh polisi. Korban merupakan pelaku pembegalan yang sering meresahkan warga sekitar. Polisi terpaksa menembak kaki pelaku setelah diberikan peringatan karena pelaku mencoba melarikan diri dari kejaran polisi.



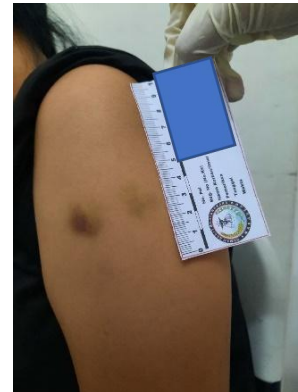Ringkasan Pembahasan

1. Deskripsi Luka :
 - a. Jumlah Luka dan jenis luka : 1 Buah luka terbuka
 - b. Regio Anatomis : Paha kiri bagian tengah
 - c. Koordinat Luka : Absis dan Ordinat Sulit untuk di evaluasi
 - d. Ukuran Luka : Diameter = 1 cm kedalaman luka sulit di evaluasi
 - e. Karakteristik Luka :
 - Tepi Luka rata, terdiri dari klim lecet dengan ukuran terpanjang 0,3 cm diarah jam 3 dan ukuran terpendek 0,1 diarah jam 9
 - Tebing luka terdiri dari lapisan kulit, pembuluh darah, lemak, dan otot. Dasar luka tidak dapat dievaluasi. Pendarahan aktif ada.
 - Daerah sekitar luka tampak darah yang masih merembes, tidak terdapat klim jelaga dan klim tato.
2. Kesimpulan Luka : Tampak 1 luka tembak jarak jauh di paha kiri bagian tengah yang di akibatkan oleh trauma senjata api.
3. MCOD :
 - a. Damage : luka tembak jarak jauh di paha kiri bagian tengah
 - b. A1 (Kerusakan Langsung) : Tebing luka terdiri dari lapisan kulit, pembuluh darah, lemak, dan otot.
 - c. A2 (penyebab dasar) : Trauma senjata api
 - d. B (Penyebab Kontribusi) : tidak ada
4. Aspek Medikolegal :
 - a. Penyebab skenario di atas adalah **Penembakan oleh Polisi Sebagai Upaya Penghentian Kejahatan**

- b. Diatur dalam **Pasal 5** Peraturan Kepala Kepolisian Negara Nomor 1 Tahun 2009 tentang Penggunaan Kekuatan dalam Tindakan Kepolisian (“Perkapolri 1/2009”) mengatur mengenai tahapan penggunaan kekuatan dalam tindakan Kepolisian,

SKENARIO 4

(Modul 1.4) Seorang perempuan 28 tahun dibawa ke puskesmas dan diantar oleh polisi. Menurut keterangan korban ia sering di pukul oleh kekasihnya yang baru berhubungan selama 3 bulan.



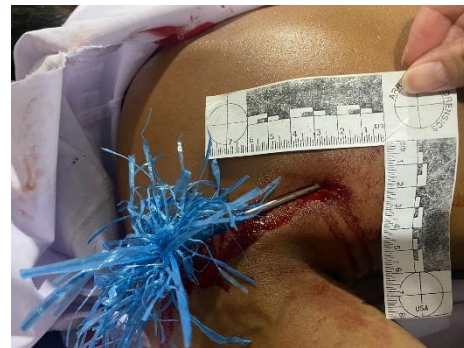Ringkasan Pembahasan

1. Deskripsi Luka :
 - a. Jumlah Luka dan jenis luka : 2 Buah luka tertutup
 - b. Regio Anatomis : Lengan atas kanan
 - c. Koordinat Luka : Abis = tidak ada dan Ordinat = titik tengah luka atas berada 11 cm di bawah garis khayal bahu dan titik tengah luka bawah berada 12 cm di bawah garis khayal bahu
 - d. Ukuran Luka : luka atas, panjang = 1,7 cm , lebar = 1,5 cm; dan luka bawah panjang = 1,5 cm dan lebar 1,5 cm.
 - e. Karakteristik Luka :
 - Batas luka atas tidak tegas dan batas luka bawah tegas
 - luka atas berwarna ungu kehijauan dan tidak tampak pengelupasan kulit ari sedangkan luka bawah berwarna kuning kehijauan dan tidak tampak pengelupasan kulit ari.
 - Daerah sekitar luka tidak tampak kelainan
2. Kesimpulan Luka : Tampak 2 luka memar di lengan kanan atas yang di akibatkan oleh trauma tumpul dengan estimasi umur luka 4-7 hari.
3. MCODE :
 - a. Damage : 2 luka memar di lengan kanan atas
 - b. A1 (Kerusakan Langsung) : kerusakan pembuluh darah di bawah kulit yang terlokalisir.
 - c. A2 (penyebab dasar) : Trauma tumpul

- d. B (Penyebab Kontribusi) : tidak ada
4. Aspek Medikolegal :
- Derajat luka diatas tergolong derajat luka ringan
 - Penganiayaan ringan** diatur dalam Pasal 352 KUHP yaitu diancam maksimum **hukuman** penjara tiga bulan atau denda tiga ratus rupiah apabila tidak masuk dalam rumusan Pasal 353 dan Pasal 356 KUHP, dan tidak menyebabkan sakit atau halangan untuk menajalankan pekerjaan.

SKENARIO 5

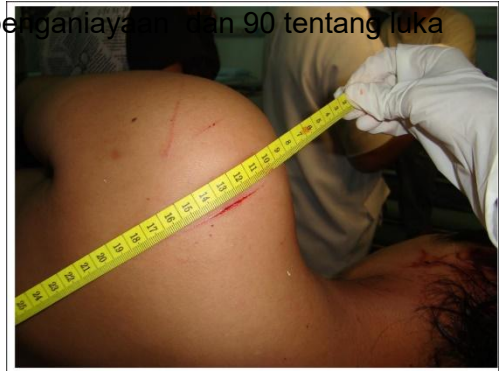(Modul 1.5) Seorang pria 18 tahun dibawa ke UGD Rumah Sakit diantar oleh polisi. IA mengalami luka pada bahu kirinya akibat terkena busur karena ada tauran di sekolahnya Ia sudah melaporkan kasus tersebut ke pos polisi terdekat. Mahasiswa diharapkan dapat:



Ringkasan Pembahasan

- Deskripsi Luka :
 - Jumlah Luka dan jenis luka : 1 buah luka terbuka
 - Regio Anatomis : punggung kiri atas disamping ketiak
 - Koordinat Luka : Absis = sulit dievaluasi dan Ordinat = titik tengah luka berada 6 cm di atas garis khayal tulang belikat.
 - Ukuran Luka : Diameter 0,5 cm
 - Karakteristik Luka :
 - Tepi luka, tebing luka, dasar luka, dan jembatan jaringan luka sulit dinilai.
 - Tampak anak panah busur tertancap, berbahan metal, berwarna coklat tembaga, dengan ukuran panjang 8 cm mulai dari permukaan kulit hingga ujung rumbai. Ujung rumbai berbahan tali rafia berwarna biru. Terdapat perdarahan aktif.
 - Daerah sekitar luka terdapat darah yang mengering

- f. Kesimpulan Luka : Satu luka tusuk pada punggung kiri atas akibat trauma tajam (anak panah busur)
2. MCODE :
- Damage : Satu luka tusuk pada punggung kiri atas
 - A1 (Kerusakan Langsung) : Terjadi kerusakan lapisan kulit, jaringan ikat, jaringan lemak, jaringan otot, pembuluh darah
 - A2 (penyebab dasar) : trauma tajam (anak panah busur)
 - B (Penyebab Kontribusi) : tidak ada
3. Aspek Medikolegal :
- Luka tergolong derajat sedang – berat
 - Diatur dalam KUHP pasal 351 tentang penganiayaan dan 90 tentang luka berat



SKENARIO 6

(Modul 1.6) Seorang pria 28 tahun dibawa ke PUSKESMAS diantar oleh polisi. IA mengalami luka pada bahu kirinya, setelah berkelahi dengan geng jalanan. IA sudah melaporkan kasus tersebut ke pos polisi terdekat Mahasiswa diharapkan dapat:

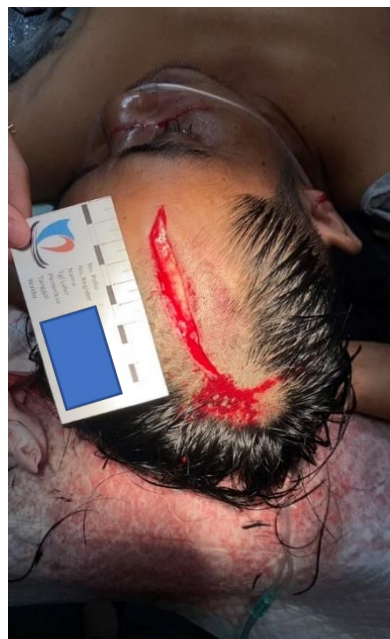Ringkasan Pembahasan

- Deskripsi Luka :
 - Jumlah Luka dan jenis luka : 3 buah luka tertutup
 - Regio Anatomis : punggung kiri atas dan bahu kiri
 - Koordinat Luka :
 - Luka 1 : Absis sulit dievaluasi dan Ordinat : ujung luka atas berada 3 cm di bawah garis khayal bahu dan ujung luka bawah berada 8 cm di bawah garis khayal bahu
 - Luka 2 : Absis sulit dievaluasi dan Ordinat : ujung luka atas berada 2 cm di bawah garis khayal bahu dan ujung luka bawah berada 5 cm di bawah garis khayal bahu

- Luka 3 : Absis sulit dievaluasi dan Ordinat : ujung luka atas berada 3 cm di bawah garis khayal bahu dan ujung luka bawah berada 6 cm di bawah garis khayal bahu
- d. Ukuran Luka : Panjang luka pertama 5 cm , panjang luka kedua 2,5 cm dan Panjang luka ketiga 7 cm
 - e. Karakteristik Luka :
 - Batas luka tegas
 - Luka berbentuk garis, berwarna merah dan terdapat pengelupasan kulit ari. Bintik perdarahan ada
 - Daerah sekitar luka tidak ada kelainan
 - f. Kesimpulan Luka : tiga luka lecet gores di punggung kiri atas dan bahu kiri akibat persentukan dengan benda tumpul
2. MCOD :
 - a. Damage : tiga luka lecet gores pada punggung kiri atas
 - b. A1 (Kerusakan Langsung) : Terjadi kerusakan pembuluh darah kecil dan lapisan kulit ari (epidermis)
 - c. A2 (penyebab dasar) : trauma tumpul
 - d. B (Penyebab Kontribusi) : tidak ada
 3. Aspek Medikolegal :
 - a. Derajat luka diatas tergolong derajat luka ringan
 - b. **Penganiayaan ringan** diatur dalam Pasal 352 KUHP yaitu diancam maksimum **hukuman** penjara tiga bulan atau denda tiga ratus rupiah apabila tidak masuk dalam rumusan Pasal 353 dan Pasal 356 KUHP, dan tidak menyebabkan sakit atau halangan untuk menajalankan pekerjaan.

SKENARIO 7

(Modul 1.7) Seorang pria 41 tahun dibawa ke UGD Rumah Sakit dengan keluhan nyeri kepala bagian kanan atas. Menurut pengakuan pasien, kejadian terjadi ketika pasien sedang bekerja memasang kanopi di lantai dua sebuah rumah yang kemudian kanopi tergelincir sehingga terlepas dari tumpuannya



dan mengenai kepala pasien. Pasien didampingi oleh keluarga dan petugas kesehatan tempat ia bekerja.

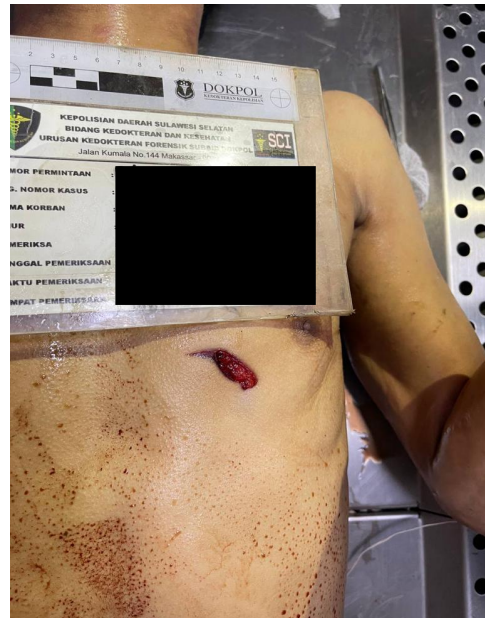Ringkasan Pembahasan

1. Deskripsi Luka :
 - a. Jumlah Luka dan jenis luka : 1 buah luka terbuka
 - b. Regio Anatomis : kepala bagian depan dan kepala bagian atas kanan (Frontoparietal dextra)
 - c. Koordinat Luka : ujung luka bagian depan berada 1,7 cm dari garis tengah tubuh (Absis), dan berada 6,1 cm dari garis khayal (Ordinat) yang menghubungkan kedua ujung mata. ujung luka bagian belakang berada 1,8 cm dari garis tengah tubuh (Absis), dan 13,5 cm dari garis khayal (Ordinat) yang menghubungkan kedua ujung mata.
 - d. Ukuran Luka : Panjang luka 7 cm dan Lebar Luka 1 cm
 - e. Karakteristik Luka :
 - Tepi Luka tidak rata
 - Tebing luka terdiri dari kulit dan jaringan ikat. Dasar luka terdiri dari perikranium. Jembatan jaringan tidak ada. Kedua ujung luka tajam. Perdarahan aktif ada (merembes).
 - Daerah sekitar luka tidak ada kelainan
2. Kesimpulan Luka : 1 luka robek (vulnus laceratum) di kepala bagian depan sampai kepala bagian atas sebelah kanan akibat trauma tumpul
3. MCOD :
 - a. Damage : 1 luka robek (vulnus laceratum) di kepala bagian depan sampai kepala bagian atas sebelah kanan
 - b. A1 (Kerusakan Langsung) : Terjadi kerusakan kulit, pembuluh darah , dan jaringan ikat
 - c. A2 (penyebab dasar) : trauma tumpul
 - d. B (Penyebab Kontribusi) : tidak ada
4. Aspek Medikolegal :
 - a. Derajat luka diatas tergolong derajat kecelakaan kerja

- b. Pemerintah dalam rangka mewujudkan keselamatan dan kesehatan kerja menerbitkan peraturan perundang-undangan, diantaranya: Undang-Undang No. 1 Tahun 1970 tentang Keselamatan Kerja, Undang-Undang No. 13 Tahun 2013 tentang Ketenagakerjaan, dan Peraturan Pemerintah No. 50 Tahun 2012 tentang Penerapan Sistem Manajemen Keselamatan dan Kesehatan (SMK3)

SKENARIO 8

(Modul 1.8) Seorang pria 35 tahun dibawa ke Intalasi Kamar Jenazah dengan kondisi sudah tidak bernyawa. Korban ditemukan bersimbah darah dirumahnya oleh saudaranya. Menurut hasil olah TKP benda berharga didalam rumah korban juga ikut hilang.



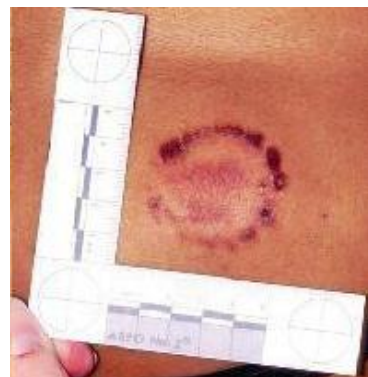Ringkasan Pembahasan

1. Deskripsi Luka :
 - a. Jumlah Luka dan jenis luka : 1 buah luka terbuka
 - b. Regio Anatomis : dada kiri bagian bawah
 - c. Koordinat Luka : ujung luka luka atas berada 3 cm di sebelah kiri dari garis tengah tubuh (Absis), dan berada 1 cm di atas dari garis khayal (Ordinat) yang menghubungkan kedua puting susu. Ujung luka bawah berada 7 cm di kiri dari garis tengah tubuh (Absis), dan 2,5 cm di bawah dari garis khayal (Ordinat) yang menghubungkan kedua ujung mata.
 - d. Ukuran Luka : Panjang luka 4 cm dan Lebar Luka 1 cm
 - e. Karakteristik Luka :
 - Tepi Luka Rata

- Tebing luka terdiri dari kulit, jaringan lemak, dan otot. Dasar luka melewati otot. Jembatan jaringan tidak ada. dengan ujung luka atas lancip dan ujung luka bawah tumpul
 - Daerah sekitar luka tidak ada kelainan
2. Kesimpulan Luka : 1 luka tusuk di dada kiri bagian bawah akibat trauma tajam bermata satu
 3. MCODEath : tidak dapat diketahui karena tidak dilakukan otopsi
 4. MCODEamage :
 - a. Damage : satu luka tusuk di dada kiri bagian bawah
 - b. A-1 (penyebab Langsung) : Terjadi kerusakan pembuluh darah , kulit, lemak dan otot
 - c. A-2 (penyebab dasar) : trauma tajam bermata satu
 - d. B (Penyebab Kontribusi) : tidak ada
 5. Aspek Medikolegal :
 - a. Derajat luka diatas tergolong derajat luka berat
 - b. **Pasal 354 KUHP:**
Barang siapa sengaja melukai berat orang lain, diancam karena melakukan penganiayaan berat dengan pidana penjara paling lama delapan tahun. Jika perbuatan itu mengakibatkan kematian. yang bersalah diancam dengan pidana penjara paling lama sepuluh tahun.
 - c. Dalam **Pasal 90 KUHP** dijelaskan secara rinci kategori luka, yaitu: Jatuh sakit atau mendapat luka yang tidak memberi harapan akan sembuh sama sekali, atau yang menimbulkan bahaya maut. Tidak mampu terus menerus untuk menjalankan tugas jabatan atau pekerjaan pencarian
 - d. Pembunuhan biasa dalam bentuk pokok (doodslag, Pasal 338) Pembunuhan yang di ikuti, disertai atau didahului dengan tindak pidana lain (Pasal 339). Pembunuhan berencana (moord, Pasal 340)

SKENARIO 9

(Modul 1.9) Seorang anak Laki-laki 9 tahun datang ke poliklinik diantar oleh paman korban untuk dilakukan visum dengan keluhan nyeri pada punggung kiri. Menurut keterangan korban ia habis dimarahi oleh ibu



tiri korban. Korban dan ibu tiri sudah tinggal serumah sejak 1 tahun terakhir. Kejadian ini sudah sering terjadi

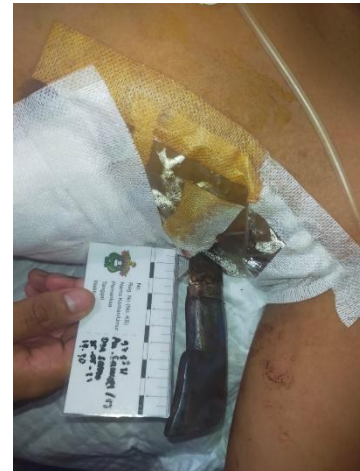Ringkasan Pembahasan

1. Deskripsi Luka :
 - a. Jumlah Luka dan jenis luka : 2 buah luka tertutup. (Luka pertama berbentuk kurva yang melengkung dan luka kedua berbentuk bulat tidak beraturan)
 - b. Regio Anatomis : punggung kiri
 - c. Koordinat Luka : absis dan Ordinat tidak dapat di evaluasi (karena foto close up)
 - d. Ukuran Luka : Luka pertama $D = 5$ cm dan Luka Kedua $P = 3,5$ cm dan $L = 2,5$ cm
 - e. Karakteristik Luka :
 - Luka pertama
 1. Batas luka tegas
 2. Permukaan luka berwarna merah kecoklatan, terdapat pengelupasan kulit ari.
 3. Daerah sekitar luka terdapat bengkak berwarna merah keunguan
 - Luka kedua :
 1. Batas Luka tidak tegas
 2. Permukaan luka berwarna merah keunguan dan tampak permukaan kulit yang masih utuh.
 3. Daerah sekitar luka tampak merah kecoklatan
2. Kesimpulan Luka : tampak 1 luka lecet (gigitan manusia) dan 1 luka memar di punggung kiri akibat trauma tumpul.
3. MCOD :
 - a. Damage : tampak 1 luka lecet (gigitan manusia) dan 1 luka memar di punggung kiri
 - b. A1 (Kerusakan Langsung) : pecahnya pembuluh darah di bawah kulit yang terlokalisir(luka memar) ; kerusakan pada lapisan kulit ari dan pembuluh darah kecil (luka lecet).

- c. A2 (penyebab dasar) : trauma tumpul
 - d. B (Penyebab Kontribusi) : tidak ada
4. Aspek Medikolegal :
- a. Luka diatas termasuk dalam perbuatan kekerasan pada anak dibawah umur dan masuk kedalam kekerasan dalam rumah tangga.
 - b. Indonesia telah memberikan perlindungan terhadap anak secara khusus melalui Undang-Undang No. 23 Tahun 2002 tentang Perlindungan Anak
 - c. Undang-Undang RI No. 23 Tahun 2004 tentang Penghapusan Kekerasan Dalam Rumah Tangga (UU PKDRT)

SKENARIO 10

(Modul 1.10) Seorang Laki-laki 20 tahun dibawa ke UGD Rumah Sakit dengan keluhan tertancap badik. Menurut keterangan penyidik korban ditusuk oleh tetangga korban karena sudah lama berselisih.



Ringkasan Pembahasan

1. Deskripsi Luka :
 - Jumlah Luka dan jenis luka : 1 luka tertancap badik dengan luka terbungkus plastik bening dan kasa berwarna putih
 - Regio Anatomis : dinding dada kiri bagian samping di bawah ketiak dengan
 - Koordinat Luka : absis dan Ordinat tidak dapat di evaluasi
 - Ukuran Luka : Panjang , lebar dan kedalaman luka sulit dinilai
 - Karakteristik Luka :
 - Luka pertama
 - 1) Tepi luka sulit untuk di nilai
 - 2) Tebing , jembatan jaringan dan dasar luka sulit dinilai. Panjang badik diukur dari permukaan kulit sampai ke pegangan badik dengan panjang 12 cm, berbahan metal berwarna hitam kecoklatan.

- 3) Tampak daerah sekitar luka berwarna kemerahan, dan tampak bercak darah
2. Kesimpulan Luka : Satu luka tusuk pada daerah dada kiri bagian samping di bawah ketiak akibat trauma benda tajam (badik).
3. MCOD :
 - Damage : Satu luka tusuk pada daerah dada kiri bagian samping di bawah ketiak
 - A1 (Kerusakan Langsung) : Kerusakan lapisan kulit, pembuluh darah, jaringan ikat, jaringan lemak, dan otot.
 - A2 (penyebab dasar) : Trauma benda tajam (badik)
 - B (Penyebab Kontribusi) : tidak ada
4. Aspek Medikolegal :
 - Luka tergolong derajat sedang – berat
 - Diatur dalam KUHP pasal 351 tentang penganiayaan dan 90 tentang luka berat

F.TUGAS MAHASISWA

1. Setelah membaca skenario dengan saksama, mahasiswa harus mendiskusikan kasus dalam diskusi terpimpin. Baik ketua maupun sekertaris dipilih oleh sesama mahasiswa.
2. Melakukan pembelajaran mandiri dengan menyediakan data/informasi yang akan menunjang diskusi.
3. Melakukan diskusi mandiri (tanpa tutor), brain storming sesama anggota kelompok untuk menganalisa dan menyintesis informasi baru.
4. Mengkonsultasikan masalah yang terungkap selama kegiatan PBL kepada pakar untuk pemahaman lanjut.
5. Menghadiri kuliah pakar untuk masalah yang tidak terpecahkan.

G. PROSES PEMECAHAN MASALAH

Dalam diskusi terpimpin, mahasiswa diharapkan untuk memecahkan masalah pada skenario dengan melakukan 7 langkah pemecahan masalah berikut ini:

1. Klarifikasi istilah tidak jelas dalam skenario, kemudian menentukan kata/kalimat kunci.
2. Mengidentifikasi masalah dasar pada skenario, dengan mengajukan pertanyaan penting.
3. Menganalisis masalah dengan menjawab pertanyaan yang diajukan.
4. Mengklasifikasikan jawaban.
5. Mengembangkan tujuan pembelajaran yang harus dicapai oleh mahasiswa saat diskusi kasus.
6. Mencari informasi penunjang lain yang berhubungan dengan kasus di atas.
7. Melaporkan hasil diskusi dan menyintesis informasi lain.

Catatan:

5. Langkah 1 sampai 5 dilakukan dalam tutorial terpimpin pertama bersama tutor. Langkah 6 merupakan belajar mandiri; dilakukan di luar kelas baik dengan diskusi kelompok atau oleh mahasiswa sendiri, yang kemudian akan didiskusikan bersama secara mandiri.

Langkah 7 dilakukan pada tutorial terpimpin dengan tutor.

H. REFERENSI

1. Fatteh, A. Handbook of forensic Pathology, J.B. Lippincout C.O
2. Fatteh, A. Medicolegal Investigation of Gunshot wound, J.B.Lippincout C.O
3. Ghonzaleh, T.A. Legal medicine and Toxicology ed 2. Appleton Century Croft
4. Idries, A.M. Pedoman Praktis Ilmu kedokteran kehakiman.LKUI
5. Idries, A.M. Tjiptomartono.A.L. Penerapan ilmu kedokteran forensik dalam penyelidikan
6. Sudiono,S. Pemeriksaan darah, KPPIK-Kehakiman polri ke – IV.Jakarta.
7. Indar.Etika dan Hukum kesehatan, Lembaga Penerbit Unhas : Makassar.